

Магнитно-резонансная морфометрия тройничных нервов с целью выявления факторов, предрасполагающих к наличию тригеминальной невралгии

А. В. Бакунович*, В. Е. Сеницын, Е. А. Мершина

ФГАУ «Лечебно-реабилитационный центр» Минздрава России

Magnetic Resonance Morphometry of Trigeminal Nerves in Order to Identify Factors Predisposing to the Development of Trigeminal Neuralgia

A. V. Bakunovich*, V. E. Sinitsyn, E. A. Meršina

Federal Center of Treatment and Rehabilitation, Moscow, Russia

Реферат

Целью настоящего исследования являлось выявление потенциальной связи анатомических характеристик интерцистернальных порций тройничных нервов с фактом наличия классической тригеминальной невралгии (ТН).

Перспективно проанализированы данные МР-последовательностей FIESTA, полученные на уровне базальных цистерн головного мозга 133 пациентов, включая 86 больных с клинически и хирургически верифицированной ТН (55 ± 11 лет) и 47 пациентов группы контроля (51 ± 16 лет).

Оценивались такие характеристики интерцистернальных порций тройничных нервов, как площади сечения тройничных нервов в 5 мм от моста мозга, отношения наибольшего диаметра нерва к наименьшему в аналогичной области и общие длины интерцистернальных порций нервов. Все полученные данные сравнивались с контралатеральными сторонами отдельно для амбулаторных (30 пациентов) и прооперированных (56 пациентов) групп больных и контрольной группой.

Площади сечения тройничных нервов оказались меньше контралатеральных (медианы 2,9 и 4 мм²; $p < 0,05$ для амбулаторных больных; 2 и 3,38 мм²; $p < 0,001$ для прооперированных больных) и меньше площадей контрольной группы (медианы 2,3 и 3,55 мм²; $p < 0,001$).

Отношения диаметров тройничных нервов оказались больше контралатеральных (медианы 1,78 и 1,32; $p < 0,001$ для группы амбулаторных больных и медианы 2,1 и 1,43; $p < 0,001$ для прооперированных больных) и больше отношений в группе контроля (медианы 2,08 и 1,4; $p < 0,001$).

* Бакунович Александр Владимирович, врач-рентгенолог, ФГАУ «Лечебно-реабилитационный центр» Минздрава России. Адрес: 125367, г. Москва, Ивановское шоссе, д. 3. Тел.: +7 (926) 982-43-89. Электронная почта: bioboi@yandex.ru

Bakunovich Alexander Vladimirovich, Radiologist, Federal Center of Treatment and Rehabilitation. Address: 3, Ivan'kovskoe shosse, Moscow, 125367, Russia. Phone number: +7 (926) 982-43-89. E-mail: bioboi@yandex.ru

Длины интерцистернальных порций тройничных нервов статистически не отличались при контралатеральных сравнениях внутри группы амбулаторных больных (медианы 12,4 и 11,9 мм; $p > 0,05$), прооперированных больных (медианы 12,9 и 12,6 мм; $p > 0,05$), и в сравнении общей группы больных с группой контроля (медианы 12,55 и 12 мм; $p > 0,05$).

Также проведено сравнение площадей сечения тройничных нервов и отношений диаметров нервов между амбулаторными и прооперированными больными. Площади сечения тройничного нерва оказались статистически меньше у прооперированных больных (медианы 2 и 2,9 мм²; $p < 0,05$), отношения диаметров оказались больше у прооперированных больных, однако при статистической проверке значимость различия не подтвердилась (медианы 2,1 и 1,78; $p > 0,05$).

Таким образом, отношения диаметров пораженных тройничных нервов, отражающие степень уплощения последних, и площади сечения нервов значимо отличались от таковых у непораженных нервов. Данный факт с наибольшей вероятностью является следствием атрофии пораженных нервов и может быть использован в диагностике ТН.

Ключевые слова: тройничный нерв, магнитно-резонансная томография, FIESTA, тригеминальная невралгия, морфометрия.

Abstract

The aim of the study was to prospectively validate MR-criteria used for diagnosis of trigeminal neuralgia (TN).

Study population consisted of 133 patients: with trigeminal neuralgia (TN) (86, surgically ($n = 56$) and clinically ($n = 30$) verified; 55 ± 11 years) and reference group (47; 51 ± 16 years). The data were obtained using the FIESTA sequence (slice thickness 0,5 mm) on 3 T and 1,5 T (Discovery 750w and Optima 450w, General Electric).

Oblique coronal submillimetric reformatted images from MR-3D datasets were used to determine the length, cross-sectional area (CSA) and diameters ratio (DR, ratio of the biggest cross-sectional diameter to the smallest) of the trigeminal nerves at the point of 5 mm from the pons.

The CSA on the symptomatic side were significantly smaller than the CSA on the asymptomatic side in outpatients with neuralgia (medians 2,9 and 4 мм², $p < 0,05$) and operated patients (medians 2 and 3,38 мм², $p < 0,001$). Also the mean CSA on the symptomatic side was significantly smaller in comparison with the controls (medians 2,3 and 3,55 мм², $p < 0,001$).

The DR on the symptomatic side were significantly bigger than the DR on the asymptomatic side in outpatients (medians 1,78 and 1,32; $p < 0,001$) and in operated patients (medians 2,1 and 1,43; $p < 0,001$). The DR on the symptomatic nerves were significantly bigger in comparison with the controls (medians 2,08 and 1,4; $p < 0,001$).

The lengths in collateral nerves in patient with TN (medians 12,4 and 11,9 мм, $p > 0,05$ for outpatients; medians 12,9 and 12,6 мм, $p > 0,05$ for operated patients) and in comparison with the controls were not statistically different (medians 12,55 мм and 12 мм, $p > 0,05$).

The CSA in outpatients with TN were significantly bigger than the CSA in operated patients (medians 2,9 and 2 мм², $p < 0,05$). DR in outpatient and operated patients did not statistically differ (medians 2,1 and 1,78; $p > 0,05$).

Thus, noninvasive MR-measurements of the trigeminal nerves show the differences between the symptomatic and asymptomatic side in the patients with TN as well as healthy individuals. This result may be used in the diagnosis of TN.

Key words: Trigeminal Neuralgia, Magnetic Resonance Imaging, FIESTA, Neurovascular Relationships.

Актуальность

Тригеминальная невралгия (ТН), также называемая невралгией тройничного нерва, — хроническое заболевание, ха-

рактеризующееся короткими пароксизмами интенсивных мучительных стреляющих болей в зоне иннервации одной

или всех ветвей тройничного нерва. ТН является распространенным заболеванием, она встречается с частотой от 4–5 до 30–50 случаев на 100 000 населения, согласно отчетам, в США диагностируется порядка 15 000 новых больных ежегодно [4]. Практическая социальная значимость ТН высока — тяжесть болевых приступов приводит к значительному нарушению течения нормального ритма жизни больных. Кроме того, с учетом распространенности заболевания финансовые затраты на лечение велики. Так, в США только на долю хирургического лечения выделяется до 100 млн долл. ежегодно [13].

Согласно теории микроваскулярной компрессии, предложенной в 1934 г. У. Денди и развитой в 1967 г. американским нейрохирургом П. Джаннеттой, причиной первичной ТН считают сдавление тройничного нерва артериями либо венами задней черепной ямки — в области прохождения нерва может иметь место наличие сосудистой петли либо другой сосудистой аномалии [1, 6].

В основе теории микроваскулярной компрессии лежит понятие так называемого нейроваскулярного конфликта (НВК) — контакта тройничного нерва с прилежащими сосудистыми структурами [7]. Наиболее часто в контакт с тройничными нервами входят артерии мозжечка. Реже отмечается контакт с базиллярной артерией и интракраниальными сегментами позвоночных артерий [2]. Считается, что наиболее чувствительным к экстраневральному сдавлению является область тройничного нерва, лежащая на стыке центральной и периферической нервных систем — так называемая зона Редлиха — Оберштайна, чаще называемая в международной литературе REZ (root entry zone —

область вхождения корешка). В данной области происходит переход периферического типа миелинизации нервных волокон (посредством шванновских клеток) к центральному типу миелинизации за счет олигодендроцитов и других типов глии [3, 4, 6]. Несмотря на то что НВК принимается научным сообществом как наиболее вероятная причина первичной ТН, многие исследования указывают на наличие типичной симптоматики в отсутствие контакта нерва с сосудами [7, 9]. По данным аутопсий НВК выявляется у 90–100 % пациентов с ТН, однако также НВК выявляется у пациентов, не имевших клинически выраженной неврологической симптоматики [4]. Доля ложноположительных диагнозов ТН по данным магнитно-резонансной томографии остается стабильно высокой — порядка 35 % [2].

Отдельным направлением в диагностике ТН является измерение параметров самого тройничного нерва. Предполагается, что атрофии нерва при наличии ТН сопутствуют как изменения морфологических параметров интерцистеральной порции последнего, так и функциональные нарушения в структуре. Для выявления данных изменений используются различные МР-методики — тонкосрезовые последовательности T2-ВИ, T1-ВИ, методики совмещения с программами МР-ангиографии, использование постконтрастных томограмм и диффузионно-взвешенных изображений [2, 11].

Особое внимание привлекает ставшее практически стандартным использование тонкосрезовых импульсных последовательностей по типу цистернографии, где структуры задней черепной ямки визуализируются на фоне гиперинтенсивного ликвора — последова-

тельность Steady State Free Precession и, в частности, последовательности FIESTA (fast imaging employing steady-state acquisition). Ряд авторов успешно использовали реконструкции данных последовательностей с целью измерения морфологических характеристик интерцистернальных порций тройничных нервов у пациентов с ТН и выявили снижение объема интерцистернальных порций тройничных нервов, снижение площадей поперечных сечений последних [5, 12, 15]. Данный факт делает перспективным дальнейший поиск и изучение новых морфометрических биомаркеров ТН с использованием неинвазивных тонкосрезовых последовательностей и реконструкцией и измерением данных последних в режимах 3D [9].

Цель: выявление и оценка морфометрических показателей, сопутствующих атрофии интерцистернальной порции тройничного нерва при диагностике ТН с использованием изотропных импульсных МР-последовательностей FIESTA.

Материалы и методы

Работа выполнена на базе ФГАУ «Лечебно-реабилитационный центр» Минздрава России в период с 2015 по 2017 г. Проспективно проанализированы данные 133 последовательностей FIESTA, полученных при сканировании базальных цистерн 86 пациентов с классической ТН и 47 пациентов контрольной группы. На момент сканирования все больные ТН были верифицированы клинически, часть из данных пациентов (56) прошли дальнейшее хирургическое лечение — микроваскулярную декомпрессию с одномоментной верификацией. Критерием исключения являлось

наличие двусторонних и атипичных форм ТН, включая в последнюю группу невралгии, индуцированные демиелинизирующим процессом, воспалением, наличием опухоли. Также из данного исследования исключались случаи с возможным венозным контактом (прилегание нерва к вене Денди и другим венам задней черепной ямки) и сосудистыми аномалиями на уровне базальных цистерн (мегадолихобазиларис и пр.).

Сканирование проводилось на томографах Discovery 750w (3 Тл) и Optima 450w (1,5 Тл) производства General Electric. МР-исследование выполнялось в 3 стандартных взаимно перпендикулярных плоскостях с обязательным включением в план сканирования изотропной аксиальной последовательности FIESTA (TR 6,6, TE 3,2, матрица 200×200 , толщина среза 0,5 мм, интервал между срезами 0,5 мм, угол поворота 55°).

Полученные изотропные последовательности FIESTA реконструировались в необходимых для измерения плоскостях на рабочей станции Advantage Workstation AW4.6 (General Electric, США).

Площади сечения и диаметры интерцистернальных порций тройничных нервов измерялись на фиксированном промежутке — в 5 мм от ствола мозга. Для измерения использовались косые фронтальные реконструкции, перпендикулярные ходу нерва в точке измерения.

При помощи автоматического инструмента определялись наибольший и наименьший диаметры тройничного нерва (рис. 1). За отношение диаметров принималось безразмерное частное диаметров.

Площадь сечения нерва измерялась в квадратных миллиметрах при помощи

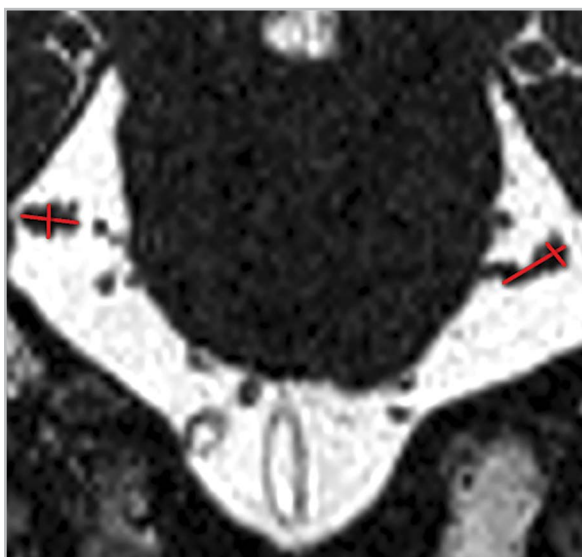


Рис. 1. Измерение наибольшего и наименьшего диаметров тройничных нервов в REZ-области на фронтальных реконструкциях серии FIESTA — измеряемые диаметры (выделены красным).

полуавтоматического инструмента измерения площадей криволинейных областей интереса (рис. 2).

Длина интерцистеральной порции тройничного нерва определялась как расстояние между задним контуром нерва у выхода последнего из ствола мозга до заднего контура гассерова узла. Задний контур тройничного нерва определялся на фронтальных реконструкциях последовательности FIESTA, граница гассерова узла определялась на сагитальных реконструкциях.

Статистическая обработка полученных данных осуществлялась с помощью пакета программ Statistica 10,0 (США). Для оценки нормальности распределений использован критерий Шапиро — Уилка.

Для сравнения несвязанных групп (больных с группой контроля) использовался U-критерий Манна — Уитни, для сравнения связанных групп (контра-

латеральные сравнения) использовался критерий Вилкоксона. Выявленные результаты считались статистически значимыми при значениях $p < 0,05$ и высокозначимыми при $p < 0,001$.

Результаты и их обсуждение

При проверке нормальности распределений изученных признаков с использованием критерия Шапиро — Уилка все полученные распределения не отвечали критерию, за исключением длин интерстициальных порций тройничных нервов в группе контроля. В связи с этим для выявления статистически значимых различий были использованы непараметрические статистические методы.

Внутри группы контроля отношения диаметров оказались приблизительно равны справа и слева — 1,4 против 1,33 (без статистической разницы, $p > 0,05$). Площади сечения тройничных нервов также оказались равны в группе контроля — 3,8 мм² ($p > 0,05$). Правые

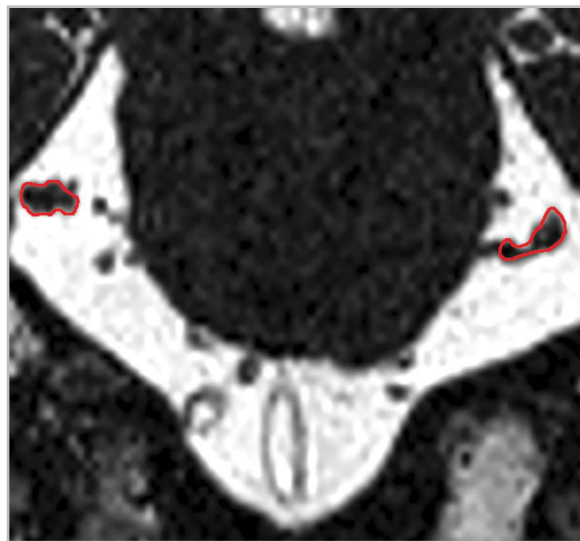


Рис. 2. Измерение площади сечения тройничных нервов (выделены красным) на уровне REZ с использованием фронтальных реконструкций изотропной последовательности FIESTA.

тройничные нервы оказались минимально длиннее левых в группе контроля, однако различие в длинах оказалось статистически незначимо — 12,24 мм против 11,99 мм ($p > 0,05$) (табл. 1).

Отношения диаметров пораженных нервов оказалось статистически больше в сравнении с контрольной группой — 2,08 против 1,4 ($p < 0,001$). В группе амбулаторных пациентов разница в от-

Таблица 1

Сравнение данных морфометрии тройничных нервов внутри группы здоровых добровольцев, медианы

Показатель	Правые нервы	Левые нервы	p
Длина, мм	12,24	11,99	$> 0,05$
Площадь сечения, мм ²	3,8	3,8	$> 0,05$
Отношение диаметров	1,4	1,33	$> 0,05$

ношениях диаметров в сравнении с контралатеральной стороной также оказалась значимой — 1,78 против 1,32 ($p < 0,001$). Среди прооперированных пациентов разница оказалась более значимой — 2,1 против 1,43 ($p < 0,001$).

Разница в площадях сечений пораженных нервов оказалась меньше интактных во всех группах сравнения. Контрольная группа обладала большей площадью сечения в сравнении с больными — 3,55 мм² против 2,3 мм² ($p < 0,001$). В контралатеральном сравнении нервов у амбулаторных больных пораженные нервы уступали по площади сечения интактным — 2,9 мм² против 4 мм² ($p < 0,05$). Аналогичный результат по оперированным больным был более статистически значимым — 2 мм² против 3,38 мм² ($p < 0,001$).

Статистические различия в длинах интерцистернальных порций тройничных нервов не были выявлены ни в одном проведенном сравнении — длины пораженных нервов были больше, однако статистический анализ не подтвердил различия в группах. Длины нервов в контрольной группе составили 12 мм, у

больных — 12,55 мм ($p > 0,05$). На стороне поражения у амбулаторных больных длины нервов составили порядка 12,4 мм, контралатерально — 11,9 мм ($p > 0,05$). Прооперированные пациенты характеризовались длинами на стороне невралгии порядка 12,9 мм против 12,6 мм на здоровой стороне ($p > 0,05$).

Было обнаружено статистическое различие в площадях сечений пораженных нервов между амбулаторными и прооперированными больными — сечения нервов у амбулаторных больных в 2,9 мм² статистически превышали таковые для пораженных нервов прооперированных больных в 2 мм² ($p < 0,05$). Отношения диаметров у прооперированных больных на стороне поражения были больше аналогичных для амбулаторных больных — 2,1 против 1,78, однако при статистическом анализе значимое различие обнаружено не было ($p > 0,05$) (табл. 2).

Результаты сравнения пораженных нервов с группой контроля сгруппированы в табл. 3, аналогичные результаты для контралатеральной стороны даны в табл. 4.

Таблица 2

Сравнение данных морфометрии тройничных нервов амбулаторных и прооперированных больных, медуаны

Показатель	Амбулаторные больные	Прооперированные больные	р
Площадь сечения, мм ²	2,9	2	< 0,05
Отношение диаметров	1,78	2,1	> 0,05

Таблица 3

Сравнение морфометрии тройничных нервов на стороне ТН с данными здоровых добровольцев, медуаны

Показатель	Пораженные нервы	Интактные нервы	р
Длина, мм	12,55	12	> 0,05
Площадь сечения, мм ²	2,3	3,55	< 0,001
Отношение диаметров	2,08	1,4	< 0,001

Таблица 4

Сравнение морфометрических данных тройничных нервов на стороне ТН с аналогичными на контралатеральной стороне, медуаны

Показатель	Пораженная сторона	Контралатеральная сторона	р
Длина тройничного нерва у амбулаторных больных, мм	12,4	11,9	> 0,05
Длина тройничного нерва у прооперированных больных, мм	12,9	12,6	> 0,05
Площадь сечения тройничного нерва у амбулаторных больных, мм ²	2,9	4	< 0,05
Площадь сечения тройничного нерва у прооперированных больных, мм ²	2	3,38	< 0,001
Отношение диаметров тройничных нервов у амбулаторных больных	1,78	1,32	< 0,001
Отношение диаметров тройничных нервов у прооперированных больных	2,1	1,43	< 0,001

Обсуждение

Проведенное исследование согласуется с ранее полученными результатами ряда

авторов — площади сечений тройничных нервов в REZ-областях оказались меньше для нервов, затронутых ТН. Данный

факт с наибольшей вероятностью отражает атрофию нерва в результате демиелинизации волокон последнего.

Апробирован новый параметр оценки атрофии и изменения формы интерцистеральной формы тройничных нервов — отношение диаметров в REZ-области. Выявлено статистически значимое изменение данного параметра у больных — отмечено увеличение данного параметра на стороне поражения, что отражает уплощение тройничного нерва. Последнее, вероятно, также сопутствует атрофии тройничного нерва — сам нерв изначально имеет умеренно вытянутую форму сечения и состоит из двух, иногда идущих отдельно, порций — чувствительной и моторной. С потерей объема наибольшей — чувствительной — порции форма сечения нерва становится менее округлой и уплощается, что полностью согласуется с наблюдаемыми данными.

Длина тройничного нерва в интерцистеральной порции оказалась статистически не связанной с наличием невралгии, что также находится в согласии с данными литературы, — ранее проведенные измерения в большинстве случаев не выявляли связи длин с невралгией либо носили противоречивый характер [3].

Площади сечения и отношения диаметров тройничных нервов в REZ-областях подтвердили статистическую значимость различий отдельно для групп прооперированных больных и больных, получавших лечение амбулаторно. Косвенно можно предположить большую выраженность симптоматики ТН у прооперированных пациентов и соответственно большую выраженность атрофии интерцистеральных порций нервов [14]. Действительно, площади се-

чения тройничного нерва в REZ-области у прооперированных больных оказались статистически меньше аналогичной у амбулаторных пациентов. Результат для отношений диаметров сечения тройничных нервов оказался не столь однозначным — нервы действительно оказались более плоскими у прооперированных больных, однако дальнейшая статистическая проверка не подтвердила значимость данного различия.

Таким образом, клиническая значимость выявленных анатомических параметров представляется весьма высокой — связанные с ТН морфометрические характеристики интерцистеральных порций тройничных нервов просты в измерении, не требуют сложной постобработки на этапе анализа и могут быть внедрены в клиническую практику без длительной подготовки специалистов лучевой диагностики и без каких-либо дополнительных затрат материальных и временных ресурсов.

Кроме того, проанализированные параметры не затрагивают оценку непосредственно самого нейроваскулярного конфликта, диагностический вклад которого остается дискуссионным по данным проанализированной литературы и непосредственно в работе лучевых диагностов. Предположительно, измеряя поперечники интерцистеральных порций тройничных нервов, можно быстро и точно оценить степень вовлеченности последнего в патологический процесс независимо от факта прилегания к нервному стволу артериального сосуда, так часто наблюдающегося у здоровых асимптомных лиц при рутинном сканировании.

Наша дальнейшая работа в данной области будет посвящена непосредственной оценке диагностической цен-

ности проанализированных морфометрических характеристик и включению последних в общий диагностический алгоритм.

Выводы

1. Изотропные последовательности FIESTA могут быть использованы с целью оценки изменений анатомических характеристик интерцистернальных порций тройничных нервов с целью оценки атрофии последних у больных ТН.
2. Площади сечения тройничных нервов в области REZ достоверно меньше на стороне ТН в сравнении с интактными нервами.
3. Площади сечения тройничных нервов в области REZ меньше у прооперированных больных, что предположительно может отражать положительную корреляционную связь между тяжестью течения ТН и атрофией нервов.
4. Отношения наибольшего и наименьшего диаметров тройничных нервов на стороне ТН достоверно больше в сравнении с интактными нервами. Данный факт отражает уплощение нервов в REZ-области, которое также, вероятно, обусловлено атрофией последних.
5. Длины интерцистернальных порций нервов статистически не связаны с фактом наличия ТН.

Список литературы

1. *Балязина Е. В., Алексеева Н. А.* Сравнительный анализ клиники невралгии тройничного нерва в зависимости от варианта невровазкулярного конфликта // Саратовский научно-медицинский журнал. 2012. № 8 (2). С. 388–393.

2. *Быченко В. Г., Курашвили Ю. Б., Шуманский В. Н., Григорян Ю. А., Терновой С. К.* Особенности выполнения МР-томографии и лучевой анатомии тройничного нерва // REJR. 2011. № 1 (3). С. 54–62.
3. *Alper J., Shrivastava R. K., Balchandani P.* Is there a magnetic resonance imaging-discernible cause for trigeminal neuralgia? A Structured Review // World Neurosurg. 2017. № 98. P. 89–97.
4. *Antonini G., di Pasquale A., Cruccu G., Truini A., Morino S., Saltelli G., Romano A., Trasimeni G., Vanacore N., Bozzao A.* Magnetic resonance imaging contribution for diagnosing symptomatic neurovascular contact in classical trigeminal neuralgia: A blinded case-control study and meta-analysis // Pain. 2014. V. 155. № 8. P. 1464–1471.
5. *Erbay S. H., Bhadelia R. A., O'Callaghan M., Gupta P., Riesenburger R., Krackov W., Polak J.* Nerve atrophy in severe trigeminal neuralgia: noninvasive confirmation at MR imaging – initial experience // Radiol. 2006. V. 238. № 2. P. 689–692.
6. *Harsha K., Kesavadas C., Chinchure S., Thomas B., Jagtap S.* Imaging of vascular causes of trigeminal neuralgia // J. Neuroradiol. 2012. V. 39. № 5. P. 281–289.
7. *Jannetta P.* Neurovascular compression in cranial nerve and systemic disease // Ann. Surg. 1980. V. 194. № 4. P. 518–525.
8. *Ko A., Lee A., Raslan A., Ozpinar A., McCartney S., Burchiel K.* Trigeminal neuralgia without neurovascular compression presents earlier than trigeminal neuralgia with neurovascular compression // J. Neurosurg. 2015. V. 123. № 6. P. 1519–1527.
9. *Leal P. R. L., Amédée Roch J., Hermier M., Souza M., Cristino-Filho G., Sindou M.* Structural abnormalities of the trigeminal root revealed by diffusion tensor imaging

- in patients with trigeminal neuralgia caused by neurovascular compression: A prospective, double-blind, controlled study // *Pain*. 2011. V. 152. № 10. P. 2357–2364.
10. Lee A., McCartney S., Burbidge C., Raslan A., Burchiel K. Trigeminal neuralgia occurs and recurs in the absence of neurovascular compression // *J. Neurosurg*. 2014. V. 120. № 5 P. 1048–1054.
 11. Lutz J., Thon N., Stahl R., Lummel N., Tonn J.-C., Linn J., Mehrkens J.-H. Microstructural alterations in trigeminal neuralgia determined by diffusion tensor imaging are independent of symptom duration, severity and type of neurovascular conflict // *J. Neurosurg*. 2015. P. 1–8.
 12. Park S.-H., Hwang S., Lee S., Park J., Hwang J., Hamm I. Nerve atrophy and a small cerebellopontine angle cistern in patients with trigeminal neuralgia // *J. Neurosurg*. 2009. V. 110. № 4. P. 633–637.
 13. Pollock B. E., Ecker R. D. A prospective cost-effectiveness study of trigeminal neuralgia surgery // *Clin. J. Pain*. 2005. V. 21. № 4. P. 317–322.
 14. Wang Y., Li D., Bao F., Gu, C., Ma S., Zhang M. Microstructural abnormalities of the trigeminal nerve correlate with pain severity and concomitant emotional dysfunctions in idiopathic trigeminal neuralgia: A randomized, prospective, double-blind study // *Magn. Reson. Imaging*. 2016. V. 34. № 5. P. 609–616.
 15. Wilcox S. L., Gustin Sylvia M., Eykman E. N., Fowler G., Peck C. C., Murray G. M., Henderson L. A. Trigeminal nerve anatomy in neuropathic and non-neuropathic orofacial pain patients // *J. Pain*. 2013. V. 14. № 8. P. 865–872.
 - neuralgic status development. *Saratovskiy nauchno-meditsinskiy zhurnal (Saratov Journal of Medical Scientific Research, Russian journal)*. 2012. No. 8 (2). P. 388–393 (in Russian).
 2. Bychenko V. G., Kurashvili Yu. B., Shimanovskiy V. N., Grigoryan Yu. A., Ternovoy S. K. Features of magnetic resonance imaging and anatomical characteristics trigeminal nerve using MRI. *REJR. (REJR, Russian journal)*. 2011. No. 1 (3). P. 54–62 (in Russian).
 3. Alper J., Shrivastava R. K., Balchandani P. Is There a Magnetic Resonance Imaging-Discernible Cause for Trigeminal Neuralgia? A Structured Review. *World Neurosurg*. 2017. No. 98. P. 89–97.
 4. Antonini G., di Pasquale A., Cruccu G., Truini A., Morino S., Saltelli G., Romano A., Trasimeni G., Vanacore N., Bozzao A. Magnetic resonance imaging contribution for diagnosing symptomatic neurovascular contact in classical trigeminal neuralgia: A blinded case-control study and meta-analysis. *Pain*. 2014. V. 155. No. 8. P. 1464–1471.
 5. Erbay S. H., Bhadelia R. A., O'Callaghan M., Gupta P., Riesenburger R., Krackov W., Polak J. Nerve atrophy in severe trigeminal neuralgia: noninvasive confirmation at MR imaging – initial experience. *Radiology*. 2006. V. 238. No. 2. P. 689–692.
 6. Harsha K., Kesavadas C., Chinchure S., Thomas B., Jagtap S. Imaging of vascular causes of trigeminal neuralgia. *J. Neuro-radiol*. 2012. V. 39. No. 5 P. 281–289.
 7. Jannetta P. Neurovascular compression in cranial nerve and systemic disease. *Ann. Surg*. 1980. V. 194 No. 4. P. 518–525.
 8. Ko A., Lee A., Raslan A., Ozpinar A., McCartney S., Burchiel K. Trigeminal neuralgia without neurovascular compression presents earlier than trigeminal neuralgia with neurovascular compression.

References

- sion. J. Neurosurg. 2015. V. 123. No. 6. P. 1519–1527.
9. *Leal P. R. L., Amédée Roch J., Hermier M., Souza M., Cristino-Filho G., Sindou M.* Structural abnormalities of the trigeminal root revealed by diffusion tensor imaging in patients with trigeminal neuralgia caused by neurovascular compression: A prospective, double-blind, controlled study. *Pain*. 2011. V. 152. No. 10. P. 2357–2364.
 10. *Lee A., McCartney S., Burbidge C., Raslan A., Burchiel K.* Trigeminal neuralgia occurs and recurs in the absence of neurovascular compression. *J. Neurosurg.* 2014. V. 120. No. 5. P. 1048–1054.
 11. *Lutz J., Thon N., Stahl R., Lummel N., Tonn J.-C., Linn J., Mehrkens J.-H.* Microstructural alterations in trigeminal neuralgia determined by diffusion tensor imaging are independent of symptom duration, severity, and type of neurovascular conflict. *J. Neurosurg.* 2015. P. 1–8.
 12. *Park S.-H., Hwang S., Lee S., Park J., Hwang J., Hamm I.* Nerve atrophy and a small cerebellopontine angle cistern in patients with trigeminal neuralgia. *J. Neurosurg.* 2009. V. 110. No. 4. P. 633–637.
 13. *Pollock B. E., Ecker R. D.* A prospective cost-effectiveness study of trigeminal neuralgia surgery. *Clin. J. Pain.* 2005. V. 21. No. 4. P. 317–322.
 14. *Wang Y., Li D., Bao F., Guo C., Ma S., Zhang M.* Microstructural abnormalities of the trigeminal nerve correlate with pain severity and concomitant emotional dysfunctions in idiopathic trigeminal neuralgia: A randomized, prospective, double-blind study. *Magn. Reson. Imaging.* 2016. V. 34. No. 5. P. 609–616.
 15. *Wilcox S. L., Gustin Sylvia M., Eykman E. N., Fowler G., Peck C. C., Murray G. M., Henderson L. A.* Trigeminal nerve anatomy in neuropathic and non-neuropathic orofacial pain patients. *J. Pain.* 2013. V. 14. No. 8. P. 865–872.

Сведения об авторах

Бакунович Александр Владимирович, врач-рентгенолог, ФГАУ «Лечебно-реабилитационный центр» Минздрава России.
Адрес: 125367, г. Москва, Ивановское шоссе, д. 3.
Тел.: +7 (926) 982-43-89. Электронная почта: bioboi@yandex.ru

Bakunovich Alexander Vladimirovich, Radiologist, Federal Center of Treatment and Rehabilitation.
Address: 3, Ivan'kovskoe shosse, Moscow, 125367, Russia.
Phone number: +7 (926) 982-43-89. E-mail: bioboi@yandex.ru

Синицын Валентин Евгеньевич, доктор медицинских наук, профессор, руководитель Центра лучевой диагностики, ФГАУ «Лечебно-реабилитационный центр» Минздрава России.
Адрес: 125367, г. Москва, Ивановское шоссе, д. 3.
Тел.: +7 (495) 942-40-20. Электронная почта: vsini@mail.ru

Sinitsyn Valentin Evgen'evich, Ph. D. Med., Professor, Head of Radiology of Department, Federal Center of Treatment and Rehabilitation.
Address: 3, Ivan'kovskoe shosse, Moscow, 125367, Russia.
Phone number: +7 (495) 942-40-20. E-mail: vsini@mail.ru

Мершина Елена Александровна, кандидат медицинских наук, врач-рентгенолог, ФГАУ «Лечебно-реабилитационный центр» Минздрава России.
Адрес: 125367, г. Москва, Ивановское шоссе, д. 3.
Тел.: +7 (495) 942-40-20. Электронная почта: elena_mershina@mail.ru

Mershina Elena Aleksandrovna, Ph. D. Med., Radiologist, Federal Center of Treatment and Rehabilitation.
Address: 3, Ivan'kovskoe shosse, Moscow, 125367, Russia.
Phone number: +7 (495) 942-40-20. E-mail: elena_mershina@mail.ru

Финансирование исследования и конфликт интересов.

Исследование не финансировалось какими-либо источниками. Авторы заявляют, что данная работа, ее тема, предмет и содержание не затрагивают конкурирующих интересов.