

Стереомаммография. Альтернативный метод для ранней диагностики рака молочной железы

А. Ю. Васильев¹, О. О. Мануйлова^{*, 2}

¹ ГБОУ ВПО «Московский государственный медико-стоматологический университет им. А. И. Евдокимова» Минздрава России, кафедра лучевой диагностики

² ГБУЗ «Московский клинический научный центр» Департамента здравоохранения города Москвы

Stereoscopic Mammography. An Alternative Method for the Breast Cancer Early Diagnosis

A. Yu. Vasil'ev¹, O. O. Manuylova^{*, 2}

¹ Moscow State University of Medicine and Dentistry named after A. I. Evdokimov, Ministry of Healthcare of Russia, Department of Radiology

² Moscow Clinical Research Center of Department of Healthcare Moscow

Реферат

Целью исследования явилось определение диагностических возможностей стереомаммографии в отношении непальпируемых узловых образований молочных желез. В исследовании приняли участие 120 пациенток с различной патологией молочных желез в возрастной группе от 30 до 80 лет. В ходе исследования выявлены основные преимущества стереомаммографии перед стандартной цифровой маммографией в диагностике узловых образований молочных желез. Установлено, что стереомаммография обладает высокой чувствительностью (86 %), специфичностью (84 %) и диагностической точностью (85 %) для постановки заключения «РМЖ» и «подозрение на РМЖ». Использование стереомаммографии с высокой вероятностью может способствовать существенному снижению частоты проведения дополнительных обследований, так как пораженный участок молочной железы визуализируется сразу же в объеме, что позволяет правильно поставить диагноз и определить оптимальную тактику ведения пациента.

Ключевые слова: стереомаммография (3DM), цифровая маммография, ультразвуковое исследование молочной железы, рак молочной железы, подозрение на рак молочной железы, непальпируемое узловое образование молочной железы.

* Мануйлова Ольга Олеговна, врач-рентгенолог, ГБУЗ «Московский клинический научный центр» Департамента здравоохранения города Москвы.

Адрес: 123242, г. Москва, Верхний Предтеченский пер., д. 8.
Тел.: +7 (926) 220-37-25. Электронная почта: moek@mail.ru

Manuylova Olga Olegovna, Radiologist, Moscow Clinical Research Center of Department of Healthcare Moscow.

Address: 8, per. Verhniy Predtechenskiy, Moscow, 123242, Russia.
Phone number: +7 (926) 220-37-25. E-mail: moek@mail.ru

Abstract

The aim of the study was to determine the diagnostic capabilities of stereoscopic mammography against non-palpable breast lesions. The study involved 120 patients with different pathologies of the mammary glands in the age group from 30 to 80 years. The study identified the main benefits of a stereoscopic mammography to standard digital mammography in the diagnosis of breast lesion. It is found that the stereoscopic mammography has high sensitivity (86 %), high specificity (84 %) and high prediction accuracy (85 %), for setting conclusion «BC» and «suspicion of breast cancer» (sensitivity 86 %, specificity of 84 % and accuracy 85 %). Using stereoscopic mammography, with high probability, can significantly reduce the incidence of additional surveys, as the breast lesion is visualized immediately to the extent that allows the correct diagnosis and determine the optimum tactics of the patient reference.

Key words: Stereoscopic Mammography (3DM), Digital Mammography, Breast Ultrasound, Breast Cancer, Suspicion of Breast Cancer, Non-Palpable Breast Lesion.

Актуальность

Заболеваемость и смертность от рака молочной железы (РМЖ) остается одной из самых высоких в структуре онкологической патологии в России и во всем мире [2, 3]. Несмотря на успехи, достигнутые в диагностике ранних форм РМЖ, в России остается высокий показатель выявления запущенных случаев данной патологии [4].

Одной из важнейших задач врачей лучевой диагностики остается решение вопроса о рациональном подходе к диагностике заболеваний молочных желез (МЖ). При всем разнообразии и богатстве выбора различных методов обследования до сих пор не найден оптимальный алгоритм выявления ранних форм РМЖ [1].

Диагностические возможности цифровой и аналоговой маммографии ограничиваются наложением изображения соседних тканей, особенно при плотной молочной железе, вследствие двухмерного характера полученных проекционных изображений. Можно предположить, что преодолеть эти ограничения врачам-рентгенологам поможет метод трехмерной стереомаммографии (3DM), который позволит снизить ча-

стоту ложных результатов анализа и тем самым повысить качество диагностики РМЖ [5].

Развитие технического прогресса для получения цифрового изображения в маммографии прогрессировало до такой степени за последние несколько лет, что в дополнение к обычным двумерным изображениям цифровые маммографические системы могут теперь также использоваться в качестве платформы для дальнейшего развития по совершенствованию визуализации начальных форм развития РМЖ. Это привело к разработке новых методик обследования, таких, как контрастная маммография и томосинтез. В свою очередь, компания Fujifilm (Япония) предложила усовершенствованный метод объемной визуализации МЖ. В реальной жизни наши глаза разделены: расстояние между ними примерно 65 мм; это разделение приводит к тому, что одно и то же изображение поступает в головной мозг в виде двух картинок, полученных немного под разным углом. Благодаря этому головной мозг имеет возможность оценивать глубину расположения объекта и его объем. 3D-маммографическая си-

стема состоит из сканирующей (выполняющей рентгенологическое исследование) и специальной систем получения и просмотра объемного изображения. Для этого выполняется две экспозиции молочной железы – 0 и 4 °С. Таким образом, мы получаем два изображения – для правого и левого глаза. Каждое изображение передается на отдельный монитор, а затем на специальное зеркало-светоотделитель. В результате преобразования получают два отдельных изображения, которые просматриваются при помощи специальных 3D-очков, после чего головной мозг формирует объемное изображение. До настоящего исследования в РФ не применялась.

Цель: сравнить диагностическую эффективность лучевых методов и методик диагностики непальпируемых образований молочных желез, а также определить информативность 3DM.

Материалы и методы

Обследовано 120 пациенток с различной патологией молочных желез в возрастной группе от 30 до 80 лет. Всем пациенткам с письменного согласия выполнялись: обзорная цифровая маммография (ММГ) на аппарате AMULET (Fujifilm, Япония) с последующим просмотром полученных результатов на автоматической рабочей станции врача-рентгенолога (АРМ) АХОН в 2D-режиме, УЗИ МЖ и регионарных лимфатических узлов на аппарате APLIO-500 (Toshiba) с линейным датчиком 10 МГц и 3DM на аппарате AMULET (Fujifilm), с последующей передачей и просмотром изображения на АРМ АХОН 3D. При интерпретации цифровых маммограмм у 120 пациенток были определены типы плотности МЖ по шкале Wolfe.

По данным цифровой ММГ у 116 (96,6 %) женщин были выявлены узловые образования различной этиологии. При проведении УЗИ узловые образования были выявлены лишь у 60 (50 %) обследованных. При дообследовании 3DM выявила узловые образования в 86 (71,6 %) случаях.

В соответствии с международной системой интерпретации данных УЗИ, МРТ и маммографического изображения (BI-RADS) всем 120 пациенткам с выявленными образованиями была присвоена категория от 1 до 5. По данным цифровой ММГ и УЗИ 5 % (n = 6) случаев были классифицированы как BI-RADS 2; 20,9 % (n = 25) наблюдений расценены как 3-категория; 35,8 % (n = 43) пациенток вошли в 4-ю категорию, 38,3 % (n = 46) – BI-RADS 5. Итак, злокачественные и высокоподозрительные образования (BI-RADS 4 и 5) составили 74,1 % (n = 89), а доброкачественные и вероятно доброкачественные образования (BI-RADS 2 и 3) – 25,9 % (n = 31).

Затем всем 120 пациенткам было проведено дообследование непальпируемых образований МЖ с применением методики 3DM. Полученные результаты также были систематизированы с использованием международной классификации BI-RADS. При этом в категорию BI-RADS 1 (без патологических узловых образований) вошли 3 (2,5 %) пациентки. Категорию BI-RADS 2 составили 69 (57,5 %) обследуемых вместо 6 (5%). С 25 (20,9 %) до 12 (10 %) уменьшилось число женщин, вошедших в категорию BI-RADS 3. Количество случаев с подозрением на злокачественное образование (BI-RADS 4) уменьшилось с 43 (35,8 %) до 10 (8,3 %). Категорию 5 (с высоким риском злокачественного образования) составили 26 (21,7 %) че-

людей вместо 46 (38,3 %) до проведения 3DM (рис. 1).

В 117 (97,5 %) случаях, которые составили пациентки 2–5-й категорий BI-RADS, выявленные или подтвержденные методикой 3DM непальпируемые узловые образования МЖ были морфологически верифицированы посредством диагностических пункций под УЗ- или рентгеноконтролем. В 32 (26,7 %) случаях непальпируемые узловые образования не подтверждались (BI-RADS 1). Данные пациентки были оставлены на короткий (3–6 мес) динамический контроль, после проведения которого отрицательная динамика не отмечалась.

Окончательные диагнозы выставлялись с учетом данных морфологической верификации и динамического контроля. Среди доброкачественных образований МЖ основной процент составили фиброаденомы — 17 (14,2 %), участки очагового фиброза — 16 (13,3 %), узловые формы ФКМ — 19 (15,8 %): на них пришлось 43,3 % всех доброкачественных изменений. РМЖ подтвержден и морфологически верифицирован в 22

(18,3 %) наблюдениях. Непальпируемые узловые образования отсутствовали в 32 (26,7 %) случаях (рис. 2).

Следующим этапом работы было сравнение диагностической эффективности лучевых методов и методик в диагностике непальпируемых образований МЖ. По данным 3DM при выявлении или подтверждении непальпируемого узлового образования определяли следующие семиотические характеристики: форму, структуру, интенсивность, контуры, перестройку структуры ткани, микрокальцинаты.

Среди 120 случаев непальпируемых образований МЖ у 22 (18 %) пациенток в окончательном диагнозе выявлен РМЖ. По данным цифровой ММГ предварительное заключение «РМЖ» и «подозрение на РМЖ» отмечались у 61 женщины, по результатам УЗИ — у 22. Показатели 3DM были максимально приближены к данным окончательных диагнозов: лишь в 2 случаях отсутствие подозрения на РМЖ было выставлено ошибочно, тогда как по данным цифровой ММГ это число составило 8, а по результатам УЗИ 15.

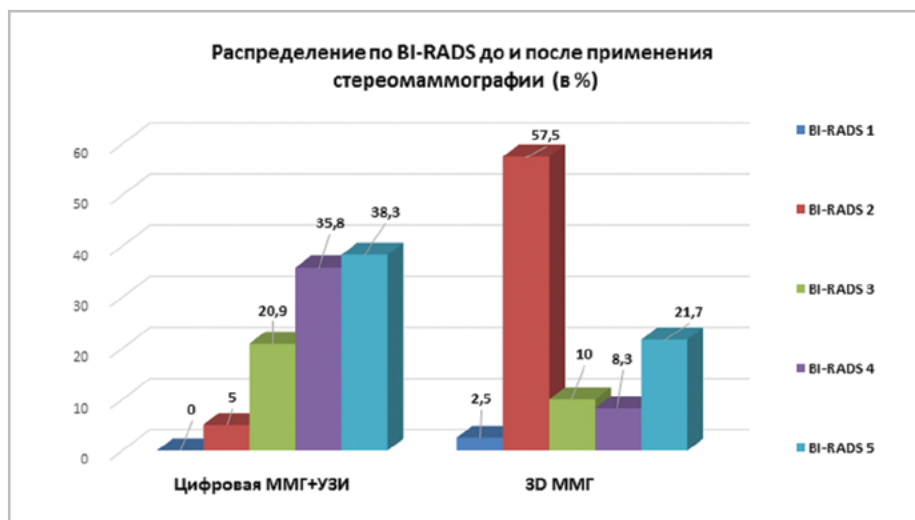


Рис. 1. Распределение в системе BI-RADS до и после применения стереомаммографии

Анализируя ошибочные предварительные заключения «РМЖ» и «подозрение на РМЖ», в 79 из 80 случаев 3DM корректно отрицала наличие РМЖ и подозрения на РМЖ у пациентов, не имеющих вышеуказанные диагнозы в окончательных результатах. По данным УЗИ и цифровой ММГ эти показатели составили 73 и 34 пациентки соответственно.

На рис. 3 приведены данные диагностической эффективности лучевых методов и методик визуализации в отношении РМЖ и подозрения на РМЖ.

Из рис. 3 следует, что 3DM – высокочувствительная и высокоспецифичная методика, обладающая высокой диагностической точностью для постановки заключения «РМЖ» и «подозрение на РМЖ» (чувствительность 86 %, специ-

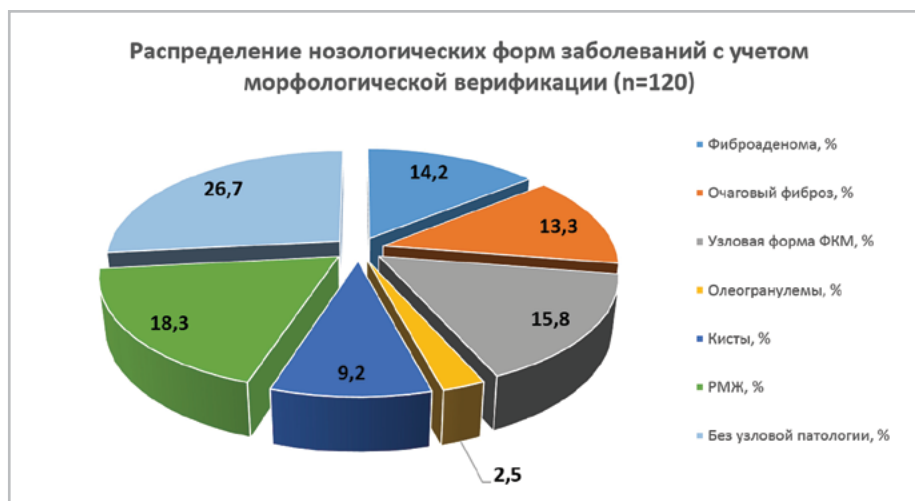


Рис. 2. Распределение нозологических форм заболеваний молочных желез с учетом морфологической верификации и данных короткого динамического контроля

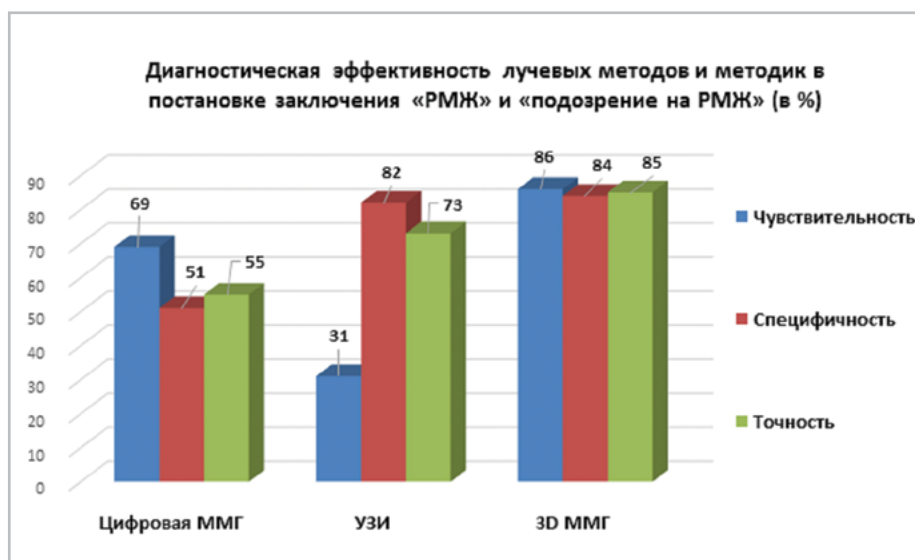


Рис. 3. Диагностическая эффективность лучевых методов и методик в постановке заключения «РМЖ» и «подозрение на РМЖ»

фичность 84 %, точность 85 %). Более низкие показатели чувствительности, специфичности и точности имели ММГ и УЗИ.

Достаточно чувствительным методом зарекомендовала себя цифровая ММГ. Заключение «РМЖ» и «подозрение на РМЖ» с применением цифровой ММГ было выставлено в 83 (69 %) случаев от общего числа подтвержденных диагнозов РМЖ. Однако одновременно цифровая ММГ обладала более низкой специфичностью: этот метод корректно отрицал наличие РМЖ и подозрение на РМЖ в 61 (51 %) случаев, когда вышеописанные изменения в действительности не подтверждались в окончательном диагнозе. Таким образом, цифровая ММГ характеризовалась низкой точностью: корректное заключение ставилось только в 66 (55 %) случаях (эта цифра включала в себя как корректное выявление, так и корректное отрицание РМЖ и подозрение на РМЖ). В остальных 54 (45 %) наблюдениях предварительные заключения «РМЖ» и «подозрение на РМЖ» на основании данных цифровой ММГ оказывались ошибочными (преимущественно случаи не подтвердившегося впоследствии подозрения на РМЖ).

Для УЗИ, напротив, наблюдались высокие показатели специфичности при низких показателях чувствительности. По данным ультразвукового метода заключение «РМЖ» и «подозрение на РМЖ» предварительно выставлялось гораздо реже. Корректно РМЖ и подозрение на РМЖ отрицались в 87 (73 %) случаев, когда данная патология действительно отсутствовала. Однако метод ультразвуковой диагностики выявил лишь 31 (26 %) случай, когда РМЖ и подозрение на РМЖ подтверждались в окончательном диагнозе. Иными словами, 89 (74 %) случаев подозритель-

ных в отношении РМЖ образований были пропущены при проведении УЗИ (с ошибочной постановкой других нозологических форм заболеваний МЖ). Точность УЗИ хотя и была выше, чем у цифровой ММГ, но в абсолютном значении, но все же оставалась невысокой — 87 (73 %) корректных предварительных заключений, включая корректное выявление и отрицание РМЖ.

Клинический пример

Пациентка К., 1956 г. р., обратилась в ДЦ КЖЗ с жалобами на периодические боли в молочных железах.

При физикальном осмотре узловые образования не определялись, выделения отсутствовали.

Пациентке была проведена обзорная цифровая маммография на аппарате AMULET (Fujifilm) в 2 стандартных проекциях — прямой и косой (рис. 4).

По данным интерпретации маммограмм: ткань молочных желез представлена остатками железисто-фиброзного треугольника, единичные мелкие кистозные образования до 0,5 см в диаметре. Слева в верхне-наружном квадранте определялся участок локально расположенного фиброзного тяжа. Выставлен диагноз: фиброзно-кистозная мастопатия, остаточные явления, участок локального фиброза. BI-RADS 3.

Пациентке было рекомендовано проведение ультрасонографического исследования.

По данным УЗИ: BI-RADS 2. При проведении стереоскопической маммографии в верхненаружном квадранте слева, рядом с участками фиброзной ткани, визуализировалось узловое образование повышенной интенсивности, с лучистыми контурами размером 0,4 × 0,5 см (рис. 5). Выставлен диагноз: край-

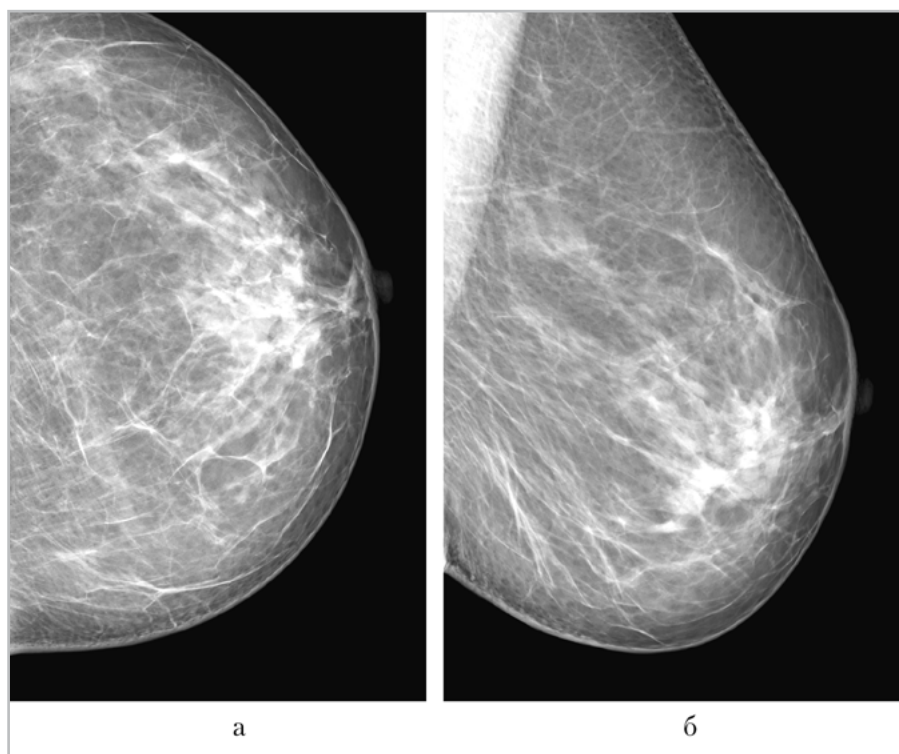


Рис. 4. Стандартные цифровые маммограммы левой молочной железы в прямой и косой проекциях

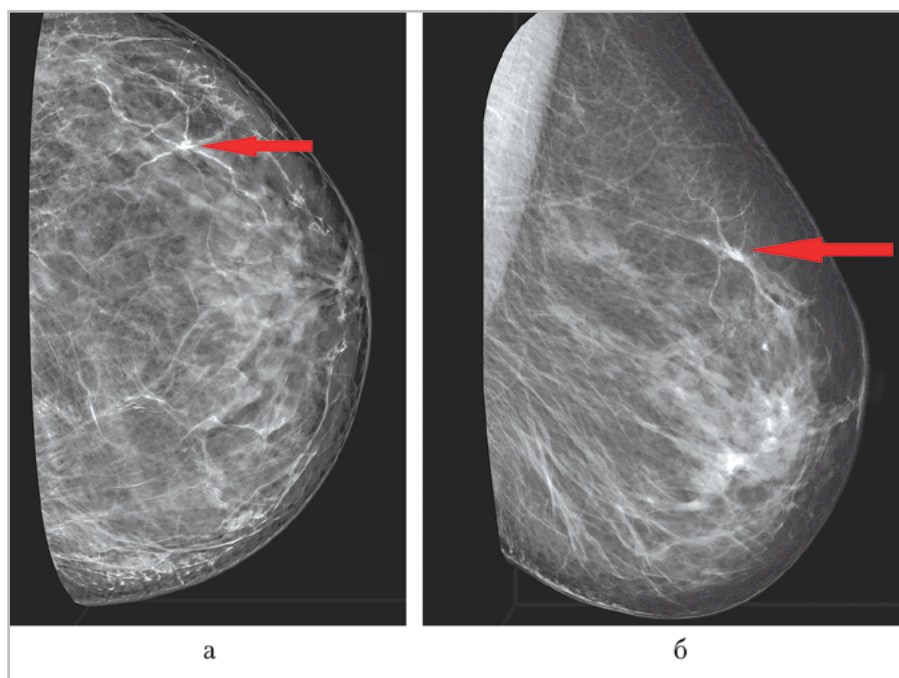


Рис. 5. 3D-маммограммы (макет) левой молочной железы в прямой и косой проекциях. В верхненаружном квадранте узловое образование с лучистыми контурами размером $0,4 \times 0,5$ см (стрелки)

нее подозрение на рак левой молочной железы (BI-RADS 5).

На горизонтальном столе пациентке была выполнена core-биопсия левой молочной железы. Гистологическое заключение: инфильтративная карцинома молочной железы неспециального типа 2-й степени анаплазии по Elston.

Выводы

1. Использование стереомаммографии с высокой вероятностью может способствовать существенному снижению частоты проведения дополнительных обследований.
2. Применение стереомаммографии позволяет более точно определить наличие узлового объемного образования по сравнению со стандартными методами обследования.
3. При стереомаммографии пораженный участок железы визуализируется сразу же в объеме – это различие позволяет повысить диагностическую точность.
4. Высокая диагностическая точность стереомаммографии позволяет снизить количество дополнительных снимков и необоснованных пункционных биопсий и определить оптимальную тактику ведения пациента.

Список литературы

1. Васильев А. Ю., Павлова Т. В. Возможности и преимущества цифрового томосинтеза в дифференциальной диагностике непальпируемых образований молочных желез // Радиология — практика. 2015. № 1 (49). С. 23–29.
2. Каприн А. Д., Старинский В. В., Петрова Г. В. Злокачественные новообразования в России в 2013 году (заболеваемость и смертность). М.: МНИОИ им. П. А. Герцена, 2015. С. 10–12.

3. Мерабшвили В. М. Рак молочной железы: заболеваемость, смертность, выживаемость (популяционное исследование) // Вопросы онкологии. 2011. Т. 57. № 5. С. 609–615.
4. Тамкович С. Н., Войццкий В. Е., Лактионов П. П. Современные методы диагностики рака молочной железы // Биомедицинская химия. 2014. Т. 60. Вып. 2. С. 141–160.
5. Schulz-Wendtland R., Hermann K. P., Wenkel E. et al. First experiments for the detection of simulated mammographic lesions: Digital full field mammography with a new detector with a double plate of pure selenium // Radiol. 2011. Т. 51. № 2. P. 130–134.

References

1. Vasil'ev A. Yu., Pavlova T. V. Features and benefits of digital tomosynthesis in the differential diagnosis of non-palpable breast lesions. Radiologiya — praktika. 2015. No. 1 (49). P. 23–29 (in Russian).
2. Kaprin A. D., Starinskij V. V., Petrova G. V. Malignant tumors in Russia in 2013 (morbidity and mortality). Moscow: P. Herzen Moscow Oncology Research Institute, 2015. P. 10–12 (in Russian).
3. Merabishvili V. M. Breast cancer: Morbidity, mortality, survival (a population-based study). Voprosy onkologii. 2011. V. 57. No. 5. P. 609–615 (in Russian).
4. Tamkovich S. N., Vojcickij V. E., Laktionov P. P. Modern methods of diagnosis of breast cancer. Biomedicinskaya himiya. 2014. V. 60. No. 2. P. 141–160. (in Russian)
5. Schulz-Wendtland R., Hermann K. P., Wenkel E. et al. First experiments for the detection of simulated mammographic lesions: Digital full field mammography with a new detector with a double plate of pure selenium. Radiologie. 2011. Т. 51. No. 2. P.130–134.

Сведения об авторах

Васильев Александр Юрьевич, доктор медицинских наук, член-корреспондент РАН, профессор кафедры лучевой диагностики ГБОУ ВПО «Московский государственный медико-стоматологический университет им. А. И. Евдокимова» Минздрава России.

Адрес: 127206, г. Москва, ул. Вучетича, д. 9а.
Тел. +7 (495) 611-01-77. E-mail: auv62@mail.ru

Vasil'ev Aleksandr Yur'evich, M. D. Med., Corresponding Member of the Russian Academy of Sciences, Professor of Department of Radiology of Moscow State Medical University of Medicine and Dentistry named after A. I. Evdokimov, Ministry of Healthcare of Russia.

Address: 9a, ul. Vucheticha, Moscow, 127206, Russia.
Phone number: +7 (495) 611-01-77. E-mail: auv62@mail.ru

Мануйлова Ольга Олеговна, врач-рентгенолог отделения лучевой диагностики ГБУЗ «Московский клинический научный центр» Департамента здравоохранения города Москвы.

Адрес: 123242, г. Москва, Верхний Предтеченский пер., д. 8.
Тел.: +7 (926) 220-37-25. Электронная почта: moek@mail.ru

Manuylova Ol'ga Olegovna, Radiologist of Department of Radiology. Moscow Clinical Research Center.

Address: 8, per. Verhniy Predtechenskiy, Moscow, 123242, Russia.
Phone number: +7 (926) 220-37-25. E-mail: moek@mail.ru

Финансирование исследования и конфликт интересов.

Исследование не финансировалось какими-либо источниками. Авторы заявляют, что данная работа, ее тема, предмет и содержание не затрагивают конкурирующих интересов.