

Возможности мультисрезовой компьютерной томографии в диагностике закрытой травмы живота (обзор литературы и клиническое наблюдение)

А. В. Романова*

КГБУЗ «Кавалеровская центральная районная больница», пос. Кавалерово, Приморский край

Possibilities of Multidetector Computer Tomography in the Diagnosis of Blunt Abdominal Trauma (Literature Review and Clinical Observation)

A. V. Romanova*

Kavalerovo Central District Hospital, town. Kavalerovo, Primorsky Krai

Реферат

Закрытая травма живота до настоящего времени сохраняет высокую медицинскую и социальную значимость. Диагностика этой патологии должна быть быстрой и точной, так как временной фактор может иметь решающее значение. Наиболее информативным методом, позволяющим уточнить состояние органов и структур брюшной полости и забрюшинного пространства, является мультисрезовая компьютерная томография (МСКТ). В статье представлен клинический случай — закрытая травма живота, полученная в результате дорожно-транспортного происшествия. Применение МСКТ позволило определить степень тяжести повреждения внутренних органов и выбрать оптимальную тактику лечения.

Ключевые слова: закрытая травма живота, мультисрезовая компьютерная томография, ультразвуковое исследование.

Abstract

Blunt abdominal trauma up to the present time maintains a high medical and social importance. Diagnosis of this pathology needs to be quick and precise because the time factor may be crucial. The most informative method, which allows to improve the condition of the organs and structures of the abdominal cavity and retroperitoneal space, is multidetector computed tomography. The article presents a clinical case of blunt

* Романова Александра Викторовна, заведующая отделением лучевой диагностики КГБУЗ «Кавалеровская центральная районная больница».

Адрес: 692413, Приморский край, пос. Кавалерово, ул. Невельского, д. 5, кв. 4.
Тел.: 8 (924) 249-82-86. Электронная почта: tmkkrb@mail.ru

Romanova Aleksandra Viktorovna, Head of Department of Radiodiagnostic, Kavalerovo Central District Hospital, town. Kavalerovo, Primorsky Krai.

Address: 5-4, ul. Nevel'skogo, town. Kavalerovo, Primorsky Krai, 692413, Russia.
Phone number: 8 (924) 249-82-86. E-mail: tmkkrb@mail.ru

abdominal trauma, resulting from road accidents. Utilization multidetector computed tomography allowed us to determine the severity of internal injuries and to choose optimal treatment tactics.

Key words: Blunt Abdominal Trauma, Multidetector Computer Tomography, Ultrasound Investigation.

Актуальность

Закрытая травма живота до настоящего времени сохраняет высокую медицинскую и социальную значимость. Травматизм в соответствии с данными исследований ВОЗ проведенных совместно с Гарвардским центром медицинских исследований рассматривается как основная причина смерти лиц в возрасте до 40 лет уже к 2020 г., опережая привычные сердечно-сосудистые и онкологические заболевания [6, 14]. В статистике травматизма повреждения живота составляют от 3,6 до 18,8 % и представляют собой одну из наиболее тяжелых категорий [2]. Диагностика этих состояний должна быть быстрой и точной, так как временной фактор может иметь решающее значение. Ранняя диагностика и лечение могут снизить летальность до 50 % [13].

В последние годы четко прослеживается тенденция к избирательному подходу в лечении этих видов повреждений, основанному на наблюдении и высокотехнологичных методах обследования [7]. Но ошибки или отсроченный диагноз могут привести к гибели пострадавшего от кровотечения или сепсиса. Так, неконтролируемое кровотечение становится причиной летального исхода в 50 % случаев всех смертей при закрытой травме живота [14]. В то же время агрессивная тактика, нацеленная на оперативное лечение, приводит к большому количеству напрасных лапаротомий, процент которых в разных клиниках колеблется от 1,7 до 38 %, приводя к ро-

сту осложнений, удлинению сроков госпитализации и повышению стоимости лечения. Методы лучевой диагностики занимают одно из ведущих мест в диагностике травм живота.

Наиболее информативным методом, позволяющим уточнить состояние органов и структур брюшной полости и забрюшинного пространства, по данным разных авторов, является мультисрезовая компьютерная томография (МСКТ) [1, 5].

Применение МСКТ обосновано рядом очевидных преимуществ: возможностью получения четкого послойного изображения органа с практически полным анатомическим соответствием; высокой разрешающей способностью, позволяющей обнаружить достаточно малые контрастные образования и незначительные различия физических, анатомических свойств тканей и органов; неинвазивностью. Диагностическая точность метода повышается при внутривенном контрастировании паренхиматозных органов, что позволяет получить при абдоминальной травме значимую для лечебной тактики информацию по топографии и степени разрыва органа, провести мониторинг посттравматических интра- и параорганных изменений, особенно в условиях консервативной и эндохирургической лечебной тактики [8].

Цель: оценить возможности МСКТ в выявлении повреждений внутренних

органов при закрытой травме живота, описать семиотику этой патологии.

Клиническое наблюдение

Пациент М., 35 лет, в июле 2016 г. госпитализирован в хирургическое отделение КГБУЗ «Кавалеровская центральная районная больница» после дорожно-транспортного происшествия. На момент поступления предъявлял жалобы на боли в области левой ключицы и тазобедренных суставов, жалоб на боли в животе не было. При клиническом осмотре живот мягкий, безболезненный. Произведена рентгенография левой ключицы, костей таза, органов грудной полости. Выявлены переломы ключицы, обеих лонных и седалищных костей. Органы грудной полости без патологических изменений. В приемном покое произведено ультразвуковое исследование (УЗИ) органов брюшной полости, в паренхиме селезенки найдены участки повышенной эхогенности, по латеральному контуру селезенки — жидкость в виде полосы шириной до 0,7 см, что было расценено как подкапсульное повреждение. В последующие двое суток появились и стали нарастать боли в животе, слабость. Неоднократно проводилось контрольное УЗИ, но из-за

вздутия петель кишечника осмотр был затруднен и данные интерпретированы как гепатоспленомегалия и минимальный асцит. Только на третьи сутки вновь в паренхиме селезенки выявлены участки повышенной эхогенности, а в гепатопаренхиме — жидкость. С подозрением на подкапсульную гематому селезенки пациент направлен на МСКТ. Исследование проводилось на компьютерном томографе Aquilion-16 (Toshiba, Япония) с контрастным усилением.

В результате визуализирована зона повреждения в селезенке (рис. 1) в виде гиподенсивной зоны, занимающей более 50 % площади органа, не изменяющей свою плотность при контрастном усилении. Контур органа нечеткий в результате разрыва капсулы. В околоселезеночном околопеченочном пространстве была найдена свободная жидкость в виде окаймляющих органы полосок плотностью 30–40 НУ.

Семиотика выявленной патологии соответствует III степени повреждения селезенки по классификации AAST (American Association for the Surgery of Trauma).

Свободная жидкость в виде фокусов неправильной формы плотностью

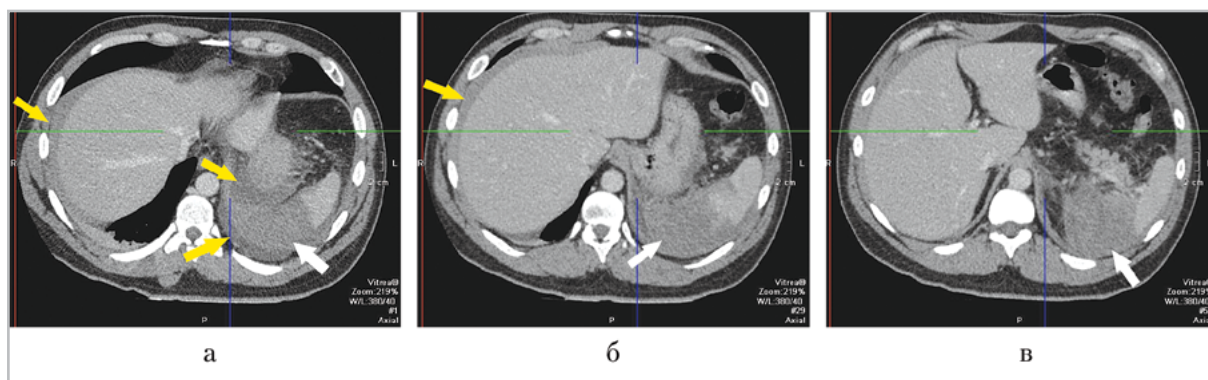


Рис. 1. Компьютерные томограммы органов брюшной полости (аксиальные проекции). Разрыв селезенки (белая стрелка), гемоперитонеум (желтые стрелки)

30–55 НУ была выявлена также в подпеченочном пространстве и в нижних отделах брюшной полости в прямокишечно-пузырном кармане (рис. 2).

Кроме повреждения селезенки и гемоперитонеума у пострадавшего отмечалось увеличение размеров левого надпочечника до 60×30 мм. Изменений плотности органа во время контрастного усиления не происходило. В окружающей клетчатке и в паранефрии визуализировались линейные и полигональной формы образования с нечеткими контурами плотностью до 30 НУ. Изменений в паренхиме левой почки найдено не было (рис. 3). Семиотика данной патологии соответствует гематоме левого надпочечника и паранефральной гематоме.

С учетом выявленных изменений и клинических данных принято решение об оперативном вмешательстве. Интраоперационно селезенка увеличена в размерах, с разрывами капсулы, в околопеченочном пространстве жидкая кровь и сгустки. Была произведена спленэктомия. При ревизии брюшной полости обнаружен поверхностный разрыв левой доли печени $8 \times 2 \times 4$ см, кровь в подпеченочном пространстве. Данный раз-

рыв на МСКТ не удалось выявить даже ретроспективно. Подтверждено наличие паранефральной гематомы слева и крови в нижних отделах брюшной полости, установлены дренажи. Общий объем гемоперитонеума составил 700 мл.

Выявление гемоперитонеума при закрытой травме живота имеет принципиальное значение, так как это индикатор жизнеугрожающих последствий повреждения. МСКТ обладает высокой чувствительностью и специфичностью в выявлении свободной жидкости. При объеме жидкости до 500 мл чувствительность МСКТ составляет 76 %, специфичность — 72 %, от 500 до 1000 мл — 89 и 86 %, более 1000 мл — 98 и 96 % соответственно [3].

Селезенка при травме живота повреждается в 28,5 % случаев [2]. Учитывая ее роль в иммунных функциях организма, высокий риск инфекционных осложнений при асплении, «золотым стандартом» становится отказ от спленэктомии. В настоящее время процент нехирургического лечения пациентов в некоторых клиниках достигает 80–90 %, поэтому очень важно точно идентифицировать повреждение селезенки. Чувствительность МСКТ с контрастным усилением

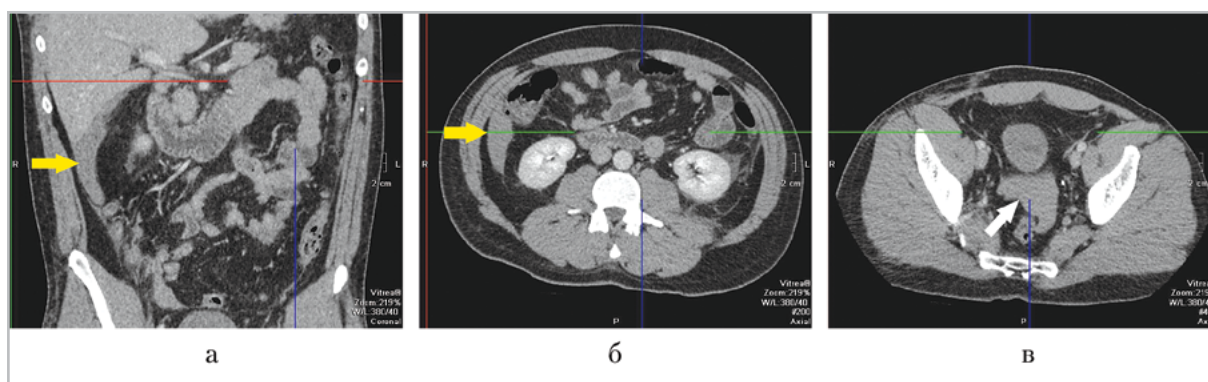


Рис. 2. Компьютерные томограммы органов брюшной полости (коронарная (а) и аксиальные (б, в) проекции). Свободная жидкость в подпеченочном пространстве (желтая стрелка) и в нижних отделах брюшной полости (белая стрелка)

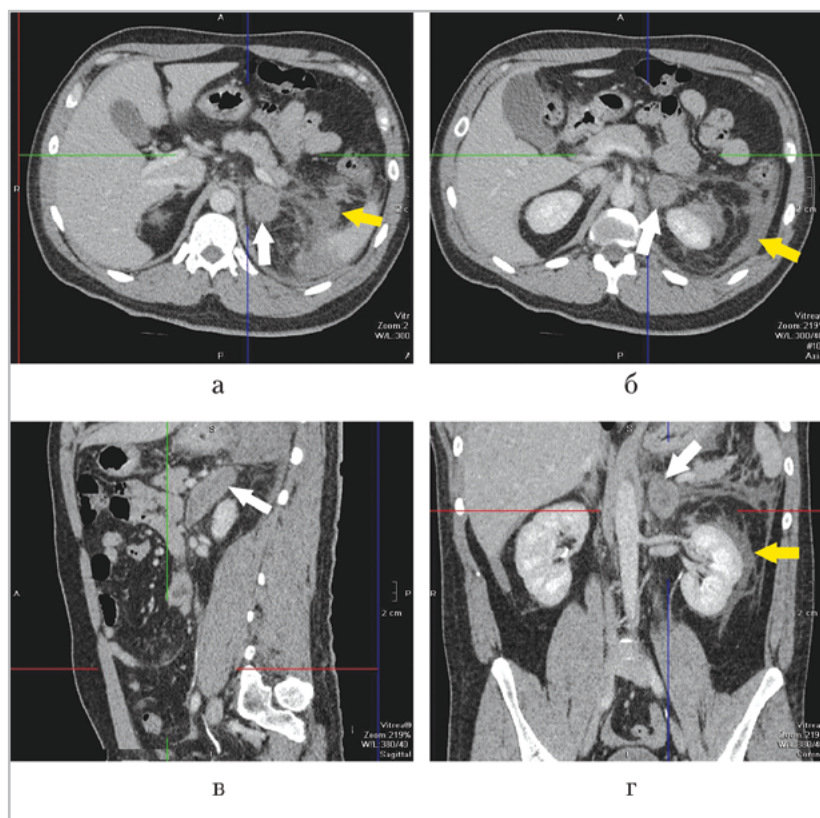


Рис. 3. Компьютерные томограммы органов брюшной полости (аксиальные (а, б), сагиттальная (в), коронарная (z) проекции). Гематома левого надпочечника (белая стрелка), паранефральная гематома слева (желтая стрелка)

при диагностике травмы селезенки достигает 98,5 %, тогда как бесконтрастная КТ при внутрипаренхиматозных кровоизлияниях имеет низкую чувствительность и специфичность [5, 11]. Степень тяжести повреждения оценивается по шкале AAST.

При высоких градациях повреждения (III и выше) необходимо хирургическое вмешательство. Однако ведение пациента только на основании данной шкалы не всегда оправдано, особенно при консервативной тактике. Необходимо учитывать и другие факторы, например, объем гемоперитонеума. Пациенты с небольшим гемоперитонеумом имеют больше шансов на благоприятный исход. Около 25 % повреждений селезенки

не ассоциированы со свободной жидкостью. Также имеет значение активность кровотечения, наличие сосудистых повреждений в виде псевдоаневризм или артериовенозных фистул, наличие которых повышает риск неудачного консервативного лечения. Для выявления псевдоаневризм наиболее чувствительна артериальная фаза КТ [10]. Активное кровотечение может быть идентифицировано, если имеется локальная гиперденсивная зона в паренхиме или выход контрастного вещества за пределы органа. В противопоставление остановленному кровотечению, при котором первоначально определяемый контраст вымывается в последующих фазах, гиперденсивность при активном кровоте-

чении не только сохраняется, но и становится больше в отсроченную фазу. Таким образом, отсроченная фаза используется для характеристики сосудистого повреждения селезенки как остановившееся или активное кровотечение. Чувствительность артериальной фазы в выявлении псевдоаневризм и активного кровотечения 70 %, паренхиматозных повреждений — 76 %, околоселезеночных гематом — 95 %. Чувствительность венозной фазы в определении псевдоаневризм только 17 %, активного кровотечения — 93 %, паренхиматозных повреждений — 93 %, околоселезеночных гематом — 98 %. Специфичность обеих фаз для выявления всех перечисленных поражений 95–100 % [10].

Повреждения печени при травме живота встречаются в 31,6 % случаев [2]. Как и повреждения селезенки, большинство травм печени в настоящее время лечится консервативно, и только 15 % пострадавших с нестабильной гемодинамикой или неэффективным консервативным лечением нуждаются в операции [12, 15]. Своевременная и точная диагностика и характеристика травм печени очень важны для определения тактики ведения пациента. Чувствительность МСКТ в выявлении повреждений печени составляет от 91 до 97 %, специфичность и точность — от 96 до 98 % [5, 17]. При оценке степени тяжести повреждений печени также может быть использована шкала AAST. МСКТ обеспечивает уточнение величины и локализации гематом, у пострадавших с очаговыми изменениями применение болюсного контрастного усиления позволяет выявить и уточнить характер повреждений (ушиб, гематома, биллома), распространенность поражения и его объем [4]. Растущая тенденция к неоперативному лечению

приводит к увеличению таких отсроченных осложнений, как истечение желчи, стриктуры желчных протоков, абсцессы печени, отсроченные кровотечения и другие сосудистые осложнения [16]. Отсроченное кровотечение может возникать вторично из сформированных псевдоаневризм, которые по своей сути являются нестабильными и могут прорываться в брюшную полость или в систему желчных протоков, приводя к гемобилии. Повреждения желчного пузыря встречаются редко и в большинстве случаев сочетаются с травмами печени и двенадцатиперстной кишки. К ним относятся ушибы стенки пузыря и его разрыв. При редко встречающемся отрыве желчного пузыря он может в свободном положении находиться в брюшной полости.

К КТ-признакам повреждения желчного пузыря относятся нечеткость контуров стенки, спавшийся желчный пузырь у больных натошак, мягкотканное образование у двенадцатиперстной кишки, кровотечение в просвет пузыря, особенно при наличии жидкости в перивезикальном пространстве.

В последние годы возрос интерес исследователей к травме надпочечников, в результате было установлено, что данная патология встречается в 2 % случаев и хорошо диагностируется при МСКТ.

Приблизительно в 75 % случаев повреждается правый надпочечник, в 15 % — левый, в 10 % — оба надпочечника. Большинство из повреждений надпочечников не являются изолированными [9]. Описаны КТ-признаки гематомы надпочечника. Они заключаются в том, что в его проекции появляется объемное образование овальной формы с четкими контурами, размером, не превышающим 60 × 30 мм. Денситометрические пока-

затели гематомы зависят от сроков с момента травмы. В 1–3-и сутки гематома имеет однородную структуру, плотность ее повышена, затем плотность ее снижается. В динамике гематома постепенно уменьшается в размерах. Многие авторы считают важной проблему дифференциального диагноза между гематомой и образованием надпочечника, так как случайные находки последних происходят у 5 % пациентов, в 75 % из них это аденомы надпочечников. Применение контрастирования в данном случае необходимо — в аденомах обычно происходит вымывание контраста в течение 15 мин, тогда как гематомы свою плотность не изменяют [9].

Приведенный клинический пример доказывает необходимость включения МСКТ в алгоритм обследования пациентов с закрытой травмой живота, так как она позволяет объективно оценить степень тяжести травмы и определить тактику лечения — консервативное ведение больных или оперативное вмешательство.

Список литературы

1. *Абакумов М. М., Шарифулин Ф. А., Бармина Т. Г. и др.* Спиральная компьютерная томография в диагностике и лечении пострадавших с травматическими забрюшинными кровоизлияниями // Хирургия. 2011. № 8. С. 19–23.
2. *Агаларян А. Х.* Хирургическое лечение и летальность у пациентов с абдоминальными повреждениями при политравме // Политравма. 2014. № 4. С. 24–31.
3. *Блаженко А. Н., Завражнов А. А. и др.* Оценка информативности методов диагностики сочетанных и множественных повреждений в остром периоде политравмы в условиях травмоцентра 1-го уровня // Скорая медицинская помощь. 2011. № 4. С. 68–74.
4. *Владимирова Е. С., Дубров Э. Я., Смольяров А. Н., Бармина Т. Г., Черная Н. Р.* Диагностика и выбор лечебной тактики при закрытой травме живота // Радиология практика. 2010. № 4. С. 49–62.
5. *Доровских Г. Н., Деговцов Е. Н., Седельников С. С., Кожедуб С. А.* Комплексная диагностика повреждений органов брюшной полости при политравме // Радиология — практика. 2013. № 3. С. 4–14.
6. *Масляков В. В., Авраменко А. В.* Диагностическая ценность основных клинических симптомов при закрытых травмах селезенки // Политравма. 2013. № 2. С. 52–56.
7. *Романова А. В.* Сравнительный анализ эффективности алгоритмов лучевой диагностики при травме живота // Радиология — практика. 2015. № 3. С. 15–23.
8. *Цап Н. А., Жуков В. А.* Место компьютерной томографии в диагностике и выборе лечебной тактики при травматических повреждениях органов брюшной полости и забрюшинного пространства у детей // Вестник экспериментальной и клинической хирургии. 2010. Т. 3. № 4. С. 357–361.
9. *Aziz M. U., Shahzad S., Mansoor M. A.* Increased incidence of adrenal gland injury in blunt abdominal trauma: a computed tomography-based study from Pakistan // Chinese J. of Traumatol. 2014. V. 17. № 1. P. 31–34.
10. *Boscak A. R., Shanmuganathan K.* Optimizing trauma multidetector CT protocol for blunt splenic injury: need for arterial and portal venous phase scans // Radiol. 2013. V. 268. № 1. P. 79–88.
11. *Drezin D., Minera F.* Blunt polytrauma: evaluation with 64-section whole-body

- CT angiography // *RadioGraphics*. 2012. V. 32. P. 609–631.
12. *Fu C. J., Wong Y. C.* Computed tomography arterial portography for assessment of portal vein injury after blunt hepatic trauma // *Diagn. Interv. Radiol.* 2015. № 21. P. 361–367.
 13. *Majid Shojaee, Gholamreza Faridaalae, Mahmoud Yjusefifard.* New scoring system for intra-abdominal injury diagnosis after blunt trauma // *Chin. J. of Traum.* 2014. № 17 (1). P. 19–24.
 14. *Musiitwa M., Gallukande M.* Emergency ultrasound predicting the need for therapeutic laparotomy amount blunt abdominal trauma patients in a Sub-Saharan African hospital // *Emerg. Med. Int.* V. 2014. URL: <http://dx.doi.org>.
 15. *Petrovsky H., Reader S. et al.* A quarter century experience in liver trauma: a plea for early computed tomography and conservative management for all hemodynamically stable patients // *World J. Surg.* 2012. V. 36. № 2. P. 247–254.
 16. *Soto J. A., Anderson S. W.* Multidetector CT of blunt abdominal trauma // *Radiol.* 2012. V. 256. № 3. P. 678–693.
 17. *Starling S. V., Azevedo C. I., Santana A. V. et al.* Isolated liver gunshot injuries: nonoperative management is feasible? // *Rev. Col. Bras. Cir.* 2015. V. 42. № 4. P. 238–243.
 3. *Blazhenko A. N., Zavrzhnov A. A. et al.* Estimation of information value of methods of diagnostics combined and multiple injuries in the acute polytrauma phase in trauma center 1 st level. *Skoraya meditsinskaya pomoshch'.* 2011. No. 4. P. 68–74 (in Russian).
 4. *Vladimirova E. S., Dubrov Eh. Ya., Smolyar A. N., Barmina T. G., Chernaya N. R.* Diagnosis and choice of treatment tactics in blunt abdominal trauma. *Radiologiya – praktika.* 2010. No. 4. P. 49–62 (in Russian).
 5. *Dorovskih G. N., Degovcov E. N., Sedel'nikov S. S., Kozhedub S. A.* Complex diagnostics of damages of abdominal cavity organs at the polytrauma. *Radiologiya – praktika.* 2013. No. 3. P. 4–14 (in Russian).
 6. *Mashlyakov V. V., Avramenko A. V.* The diagnostic value of the main clinical symptoms in the closed injuries of the spleen. *Politrauma.* No. 2. P. 52–56 (in Russian).
 7. *Romanova A. V.* Relative analysis of effectiveness algorithms of radiodiagnosis at the abdominal trauma. *Radiologiya – praktika.* 2015. No. 3. P. 15–23 (in Russian).
 8. *Cap N. A., Zhukov V. A.* Place computer tomography in diagnostic and choice of treatment tactics in abdominal and retroperitoneal injuries in children. *Voronezh: Vestnik ehksperimental'noy i klinicheskoy khirurgii.* 2010. T. 3. No. 4. P. 357–361 (in Russian).
 9. *Aziz M. U., Shahzad S., Mansoor M. A.* Increased incidence of adrenal gland injury in blunt abdominal trauma: a computed tomography-based study from Pakistan. *Chinese J. of Traumatology.* 2014. V. 17. No. 1. P. 31–34.
 10. *Boscak A. R., Shanmuganathan K.* Optimizing trauma multidetector CT protocol for blunt splenic injury: need for

- arterial and portal venous phase scans. *Radiology*. 2013. V. 268. No. 1. P. 79–88.
11. *Drezin D., Minera F.* Blunt polytrauma: evaluation with 64-section whole-body CT angiography. *RadioGraphics*. 2012. V. 32. P. 609–631.
 12. *Fu C. J., Wong Y. C.* Computed tomography arterial portography for assessment of portal vein injury after blunt hepatic trauma. *Diagn. Interv. Radiol.* 2015. No. 21. P. 361–367.
 13. *Majid Shojaee, Gholamreza Faridaalae, Mahmoud Yjusefifard.* New scoring system for intra-abdominal injury diagnosis after blunt trauma. *Chin. J. of Traum.* 2014. No. 17 (1). P. 19–24.
 14. *Musiitwa M., Gallukande M.* Emergency ultrasound predicting the need for therapeutic laparotomy amount blunt abdominal trauma patients in a Sub-Saharan African hospital. *Emerg. Med. Intern.* V. 2014. URL: <http://dx.doi.org>.
 15. *Petrowsky H., Reader S. et al.* A quarter century experience in liver trauma: a plea for early computed tomography and conservative management for all hemodynamically stable patients. *World J. Surg.* 2012. V. 36. No. 2. P. 247–254
 16. *Soto J. A., Anderson S. W.* Multidetector CT of blunt abdominal trauma. *Radiology*. 2012. V. 256. No. 3. P. 678–693.
 17. *Starling S. V., Azevedo C. I., Santana A. V. et al.* Isolated liver gunshot injuries: non-operative management is feasible? *Rev. Col. Bras. Cir.* 2015. V. 42. No. 4. P. 238–243.

Сведения об авторе

Романова Александра Викторовна, заведующая отделением лучевой диагностики КГБУЗ «Кавалеровская центральная районная больница».

Адрес: 692413, Приморский край, пос. Кавалерово, ул. Невельского, д. 5, кв. 4.
Тел.: 8 (924) 249-82-86. Электронная почта: tmkkcbr@mail.ru

Romanova Aleksandra Viktorovna, Head of Department of Radiodiagnostic, Kavalerovo Central District Hospital, town. Kavalerovo, Primorsky Krai.

Address: 5-4, ul. Nevelskogo, town. Kavalerovo, Primorsky Krai, 692413, Russia.
Phone number: 8 (924) 249-82-86. E-mail: tmkkcbr@mail.ru

Финансирование исследования и конфликт интересов.

Исследование не финансировалось какими-либо источниками. Автор заявляет, что данная работа, ее тема, предмет и содержание не затрагивают конкурирующих интересов.