

Выявление и оценка факторов, влияющих на эффективность абляции миом матки фокусированным ультразвуком под контролем магнитно-резонансной томографии

Е. С. Загвоздкин*, В. Е. Синуцын, Е. А. Мершина

ФГАУ «Лечебно-реабилитационный центр» Минздрав России

Identification And Evaluation of the Factors Affecting The Efficiency of Magnetic Resonance-Guided Focused Ultrasound Ablation of Uterine Fibroids

E. S. Zagvozdkin*, V.E. Sinitsyn, E. A. Mershina

Federal Center of Treatment and Rehabilitation, Ministry of Healthcare of Russia

Реферат

Целью исследования являлось выявление и оценка факторов, влияющих на эффективность абляции миом матки фокусированным ультразвуком (ФУЗ) под контролем МРТ.

Ретроспективно проанализированы данные 67 процедур ФУЗ-абляции миом матки (67 пациенток, 94 миомы). Оценивались характеристики миом (количество, локализация в миометрии и по отношению к отделам матки, МР-тип, стандартизированная интенсивность и неоднородность МР-сигнала на Т2-взвешенных изображениях (Т2-ВИ), максимальный диаметр, расстояние от узла до кожи и до крестца во время абляции, объем и неперфузируемый объем (NPV) после лечения), энергия соникаций и возраст пациенток. Стандартизация значений интенсивности сигнала от миом проводилась по интенсивности сигнала от подвздошных мышц.

Определялась корреляция между NPV и количественными показателями. Проведена оценка влияния качественных показателей (МР-тип, локализация и количество миом) на значения NPV. Выполнено сопоставление МР-типа миом со значениями стандартизированной интенсивности МР-сигнала на Т2-ВИ.

NPV миом ($n = 94$) после лечения составил $57,1 \pm 22,5$ %.

Выявлена значимая обратная корреляция значений NPV и стандартизированной интенсивности МР-сигнала от миомы на Т2-ВИ ($R = -0,28$, $p < 0,01$). Значимой корреляции между NPV и другими количественными показателями (возраст пациентки, максимальный диаметр миомы, объем миомы перед ФУЗ, неоднородность МР-сигнала от миомы, расстояние от миомы до кожи и до крестца во время ФУЗ-абляции, энергия соникаций) не обнаружено.

* **Загвоздкин Евгений Сергеевич**, врач-рентгенолог, ФГАУ «Лечебно-реабилитационный центр» Минздрава России.
Адрес: 125367, г. Москва, Ивановское шоссе, д. 3.
Тел.: +7 (926) 572-40-01. Электронная почта: bbmensch@yandex.ru

Zagvozdkin Evgeny Sergeevich, Radiologist, Federal Center of Treatment and Rehabilitation, Ministry of Healthcare of Russia.
Address: 3, Ivan'kovskoe shosse, Moscow, 125367, Russia.
Phone number: +7 (926) 572-40-01. E-mail: bbmensch@yandex.ru

NPV для миом 1-го MR-типа ($n = 67$) равнялся $63,4 \pm 19,7 \%$, 2-го типа ($n = 20$) – $46,8 \pm 19,5 \%$, 3-го типа ($n = 7$) – $26,4 \pm 21 \%$. Группы миом значимо различались по значениям неперфузируемого объема ($p < 0,05$).

Показатель NPV интрамуральных и субмукозных миом 2-го типа ($64,8 \pm 20,2$ и $61,3 \pm 20,1 \%$) значимо выше, чем в группах субсерозных миоматозных узлов 1-го и 2-го типов ($45,1 \pm 20,7$ и $49,4 \pm 20,1 \%$) ($p < 0,05$). Статистически значимого различия значений NPV субмукозных узлов 1-го типа ($49,8 \pm 37,4 \%$) с группами миом других локализаций не выявлено. Значимого отличия показателя NPV в зависимости от количества миоматозных узлов и локализации миом по отношению к отделам матки не отмечено.

Выявлено различие значений стандартизированной интенсивности сигнала от миом разных MR-типов ($p < 0,05$). Значения стандартизированной интенсивности MR-сигнала $\leq 1,4$ характерны только для миом 1-го MR-типа, данные значения MR-сигнала наблюдались у 56 (83,6 %) из них.

На величину значений NPV и, следовательно, на эффективность абляции миом матки значимо влияют интенсивность сигнала от миоматозного узла на T2-ВИ и его локализация в миометрии. Чем ниже значения стандартизированной интенсивности MR-сигнала от миоматозного узла на T2-ВИ, тем выше получаемые после ФУЗ значения NPV. Наиболее высокие значения NPV получены при лечении миом 1-го MR-типа. Эффективность лечения интрамуральных и субмукозных узлов 2-го типа выше, чем при лечении субсерозных миом. В качестве дополнительного объективного количественного критерия миом 1-го MR-типа может использоваться значение стандартизированной интенсивности MR-сигнала на T2-ВИ $\leq 1,4$ (специфичность 100 %, чувствительность 83,6 %).

Ключевые слова: миома матки, магнитно-резонансная томография, стандартизированная интенсивность сигнала, абляция фокусированным ультразвуком, неперфузируемый объем.

Abstract

The aim of the study was to identify and evaluate of the factors affecting the efficiency of magnetic resonance-guided focused ultrasound ablation (FUS) of uterine fibroids.

Retrospective analysis of 67 FUS ablations (67 women, 94 fibroids) was performed. We evaluated the characteristics of fibroids (the number of fibroids in uterus, the location in the myometrium and in relation to parts of the uterus, MR-type, standardized signal intensity (SSI) and signal heterogeneity in T2-WI, the maximum diameter, the distance to the skin and to the sacrum during FUS, volume, nonperfused volume (NPV) after treatment), sonication energy and patients age. Standardization of the fibroid signal intensity was performed by using the signal intensity from iliac muscle.

Correlation between NPV and quantitative characteristics was calculated. The estimation of influence of the qualitative factors (MR-type, location and number of fibroids) on the NPV values was performed. We evaluated the relation between MR-type of fibroids and SSI.

Post treatment NPV ratio was $57,1 \pm 22,5 \%$ ($n = 94$).

SSI showed significant correlation with NPV ratio ($R = -0,28$, $p < 0,01$). Significant correlation between NPV ratio and others quantitative characteristics was not detected ($p > 0,05$).

NPV for MR-type 1 fibroids ($n = 67$) was $63,4 \pm 19,7 \%$, for type 2 ($n = 20$) – $46,8 \pm 19,5 \%$ and for type 3 ($n = 7$) – $26,4 \pm 21 \%$. Differences between groups was significant ($p < 0,05$).

NPV for intramural and type 2 submucosal fibroids ($64,8 \pm 20,2$ and $61,3 \pm 20,1 \%$) was significantly higher than for type 1 and 2 subserosal fibroids ($45,1 \pm 20,7$ and $49,4 \pm 20,1 \%$) ($p < 0,05$). Significant difference between NPV ratio for type 1 submucosal fibroids ($49,8 \pm 37,4 \%$) and for fibroids in other locations was not identified ($p > 0,05$). Differences of the NPV ratio depending on the number and location of fibroids (in relation to the parts of the uterus) were not observed ($p > 0,05$).

MR-types of fibroids were characterized by different SSI ($p < 0,05$). SSI $\leq 1,4$ was characteristic only for 1 MR-type fibroids and these SSI values were observed in 56 (83,6 %) of them.

Fibroid signal intensity in T2-WI and location in the myometrium significantly affect the NPV ratio and therefore the effectiveness of FUS ablation. Lower fibroid SSI values correspond to the higher NPV values after FUS. MR-type 1 fibroids are characterized by the highest values of NPV after FUS ablation. The effectiveness of MR-guided FUS of intramural and type 1 submucosal fibroids is higher than subserosal fibroids.

SSI $\leq 1,4$ can be used as an additional objective criterion for MR-type 1 fibroids (sensitivity 83,6 %, specificity 100 %).

Key words: Uterine Fibroid, Magnetic Resonance Imaging, Standardized Signal Intensity, Focused Ultrasound Ablation, Nonperfused Volume.

Актуальность

Миомы матки — наиболее распространенные доброкачественные опухоли женской репродуктивной системы. Клинические проявления миом отмечаются у четверти женщин в общей популяции и в большинстве случаев требуют лечения [9].

На сегодняшний день основным и единственным радикальным методом лечения миом матки остается хирургическое вмешательство [3, 15]. При этом все активнее растет потребность в органосохраняющих и малоинвазивных методах лечения, особенно у пациенток с нереализованной репродуктивной функцией [13].

С 2004 г. в клинической практике начал применяться новый метод лечения миом матки — МРТ-контролируемая ФУЗ-абляция (МРТкФУЗ) [5]. В основе данного метода лежит дистанционное воздействие ультразвуковых волн (УЗ), фокусированных в прицельном участке внутри организма, под МРТ-контролем (МРТк), приводящее к локальному нагреванию и некрозу ткани миоматозного узла.

По сравнению с другими методами лечения миомы матки ФУЗ-абляция обладает рядом преимуществ: неинвазивность, органосохраняющий характер лечения, отсутствие клинически значимого общего воздействия на организм, отсутствие временной потери трудоспособности и необходимости в реабилитации [2, 4, 5, 12].

Результаты ряда исследований по оценке эффективности ФУЗ-абляции миом матки показывают, что значение неперфузируемого объема (NPV) миомы непосредственно после лечения определяет степень последующего уменьшения объема миоматозного узла и выраженности клинических проявлений, а также отрицательно коррелирует с частотой возникновения необходимости повторного лечения [1, 5, 7, 14]. Показатель NPV считается единственным критерием эффективности ФУЗ-абляции непосредственно после процедуры, а также предиктором успеха лечения. При этом в научных работах отмечается значительный разброс полученных значений NPV после ФУЗ, что требует дальнейшего изучения [5].

Цель: выявление и оценка факторов, влияющих на эффективность МРТ-контролируемой ФУЗ-абляции миом матки.

Материалы и методы

Работа выполнена на базе ФГАУ «Лечебно-реабилитационный центр» Минздрава России. Проанализированы результаты 67 процедур ФУЗ-абляции миом матки (67 пациенток соответственно), проведенных в период с 2010 по 2015 г. Критерием исключения являлось лечение миом матки до выполнения ФУЗ-абляции (в том числе ранее выполненная ФУЗ-абляция), а также наличие кистозной дегенерации миоматозного узла. Средний возраст пациенток соста-

вил $40,6 \pm 6,1$ года. У 48 (71,6 %) пациенток выполнено лечение 1 миоматозного узла, у 14 (20,9 %) — 2, у 4 (6 %) — 3 и у 1 (1,5 %) пациентки — 6 миоматозных узлов. Всего ФУЗ-абляции подверглись 94 миоматозных узла.

Процедура ФУЗ-абляции проводилась на интегрированной системе, включающей в себя магнитно-резонансный томограф Signa EchoSpeed 1,5 T EXCITE (General Electric Medical Systems) и систему ФУЗ-абляции ExAblate 2000 (InSightec Ltd.). МР-исследование выполнялось в 3 стандартных взаимно перпендикулярных плоскостях с получением перед абляцией Т2-взвешенных изображений (Т2-ВИ) (TR 4200, TE 102, матрица 384×224 , толщина среза 4 мм, интервал между срезами 1 мм, поле обзора 36) и Т1-взвешенных изображений (Т1-ВИ) с подавлением сигнала от жира (TR 300, TE 70, матрица 384×224 , толщина среза 4 мм, интервал между срезами 1 мм, поле обзора 36); после абляции — Т1-ВИ с подавлением сигнала от жира после внутривенного введения контрастного препарата (аналогичные характеристики).

Процедура ФУЗ-абляции миоматозных узлов в среднем продолжалась 245 ± 66 мин, среднее количество соникаций на 1 процедуру составило 64 ± 29 . При помощи МРТ оценивались следующие характеристики миом: количество, локализация (в миометрии и по отношению к отделам матки), МР-тип, стандартизированная интенсивность и неоднородность МР-сигнала, максимальный размер, расстояние от узла до кожи и до крестца во время ФУЗ-абляции, объем и NPV после лечения. По локализации в миометрии миомы подразделялись на интрамуральные, субмукозные 1-й (интрамуральный компонент менее 50 %)

и 2-й (интрамуральный компонент более 50 %) типы, субсерозные 1-й (интрамуральный компонент менее 50 %) и 2-й (интрамуральный компонент более 50 %) типы. МР-тип миом определялся в зависимости от преобладающей интенсивности МР-сигнала на Т2-ВИ по отношению к миометрию и скелетным мышцам. 1-й МР-тип («темные» миомы) характеризуется преобладанием сигнала низкой интенсивности, 2-й тип («серые» миомы) — преобладанием сигнала промежуточной интенсивности, 3-й тип («белые» миомы) — преобладанием сигнала высокой интенсивности. Тип миом оценивался на этапе отборочного МР-исследования 7 рентгенологами (одним врачом в каждом конкретном случае). Стандартизированная интенсивность МР-сигнала от миомы определялась как отношение интенсивности сигнала на Т2-ВИ от всего объема миоматозного узла к интенсивности сигнала от подвздошных мышц. Неоднородность МР-сигнала миоматозного узла вычислялась как разность значений стандартного отклонения интенсивности сигнала от миомы и интенсивности сигнала от окружающего пациентку воздуха (шум). Объемы миоматозных узлов и показатели интенсивности МР-сигнала определялись полуавтоматическим методом на рабочей станции Advantage Workstation AW4.6 (General Electric, США). Интенсивность МР-сигнала от подвздошных мышц на Т2-ВИ определялась с помощью установки области интереса (ROI) на левую и правую подвздошную мышцу на нескольких последовательных аксиальных срезах и последующего вычисления среднего значения интенсивности сигнала (рис. 1).

Показатель NPV вычислялся как отношение объема миомы без накопления

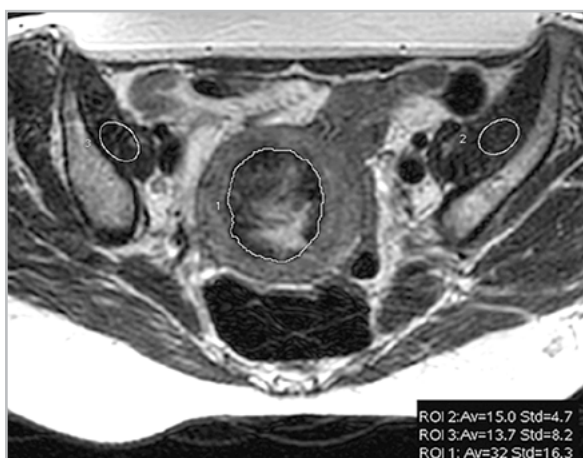

Рис. 1. МР-томограмма малого таза, T2-ВИ, аксиальная проекция. Измерение средней интенсивности (Av) и стандартного отклонения интенсивности (Std) МР-сигнала от миомы (ROI 1) и интенсивности сигнала от подвздошных мышц (ROI 2, 3)

контрастного препарата к общему объему миомы, выраженное в процентах.

Статистическая обработка осуществлялась с помощью пакета программ Statistica 8.0 (США). Для оценки взаимосвязи между количественными переменными проводилось вычисление коэффициента корреляции Спирмена. Для сравнения групп по значениям количественного признака использовался U-критерий Манна — Уитни. Выявленные результаты считались статистически значимыми при значениях $p < 0,05$.

Результаты и их обсуждение

Среди 94 миом, подвергшихся ФУЗ-абляции, 67 (71,3 %) относились к 1-му МР-типу, 20 (21,3 %) — ко 2-му МР-типу, 7 (7,4 %) — к 3-му МР-типу.

Миоматозные узлы обладали следующими количественными характеристиками: максимальный диаметр — $51,1 \pm 21$ мм (медиана 50,5 мм, диапа-

зон 17–102 мм), объем перед лечением — $74,4 \pm 88,1$ см³ (медиана 46,9 см³, диапазон 2–509 см³), расстояние до кожи — $39,9 \pm 16,6$ мм (медиана 38,5 мм, диапазон 16–84 мм), расстояние до крестца — $38,4 \pm 23,2$ мм (медиана 37 мм, диапазон 2–98 мм), стандартизированное значение интенсивности МР-сигнала на T2-ВИ — $1,5 \pm 0,6$ (медиана 1,3, диапазон 0,8–3,8), неоднородность МР-сигнала на T2-ВИ — $6,8 \pm 4,5$ (медиана 5,5, диапазон 1,4–24,5). Средняя энергия соникаций при лечении миом составила 2755 ± 1221 Дж (медиана 2215 Дж, диапазон 1100–6050 Дж), максимальная энергия соникаций — 3230 ± 1527 Дж (медиана 2600 Дж, диапазон 1202–6400 Дж).

Среднее значение NPV непосредственно после ФУЗ-абляции 94 миом равнялось $57,1 \pm 22,5$ %. Для оценки влияния рассматриваемых количественных показателей на величину неперфузируемого объема проведен корреляционный анализ (табл. 1).

Выявлена значимая ($p < 0,01$) обратная корреляция значений NPV после ФУЗ-абляции и стандартизированной интенсивности МР-сигнала от миомы (рис. 2). Таким образом, более высокие значения NPV наблюдались у миом с более низкой интенсивностью МР-сигнала.

Значимой корреляционной связи других количественных показателей со значениями NPV после ФУЗ не отмечено ($p > 0,05$).

При сопоставлении значений стандартизированной интенсивности МР-сигнала с МР-типом установлено, что медиана значений стандартизированной интенсивности сигнала от миом составила 1,1 (диапазон 0,8–2) для миом 1-го МР-типа ($n = 67$), 1,85 (диапазон 1,5–



Таблица 1

Коэффициент корреляции Спирмена (R) между значениями NPV миом после ФУЗ-абляции и другими количественными показателями

Показатель	R	p
Возраст пациентки	0,04	p > 0,05
Максимальный диаметр миомы перед ФУЗ-абляции	0,09	p > 0,05
Объем миомы перед ФУЗ-абляции	0,08	p > 0,05
Интенсивность МР-сигнала от миомы	-0,28	p < 0,01
Неоднородность МР-сигнала от миомы	-0,03	p > 0,05
Расстояние до кожи	-0,09	p > 0,05
Расстояние до крестца	-0,09	p > 0,05
Средняя энергия соникаций	0,11	p > 0,05
Максимальная энергия соникаций	0,09	p > 0,05

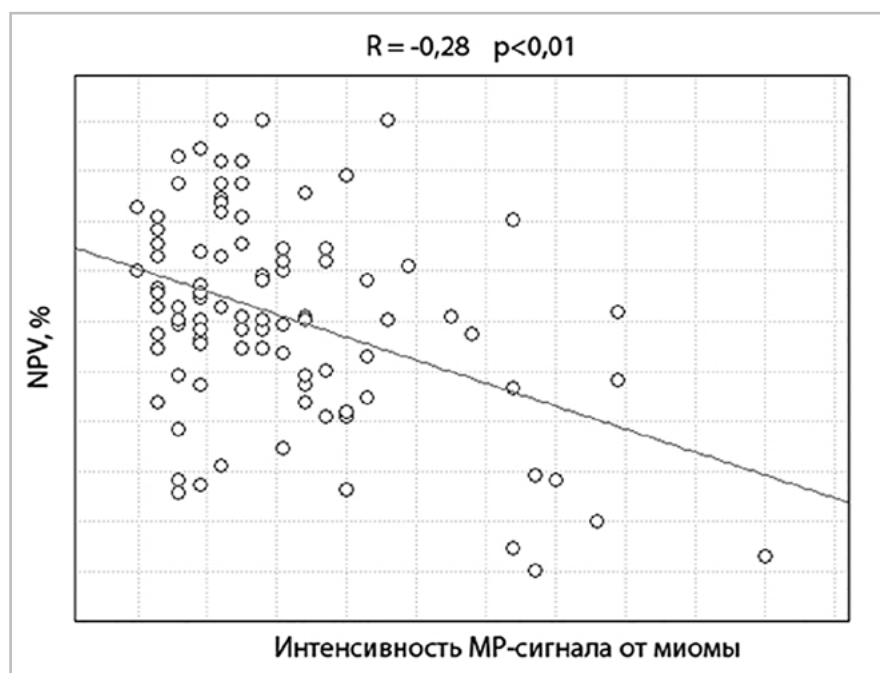


Рис. 2. График корреляционной зависимости между показателями NPV и интенсивностью МР-сигнала от миомы

2,7) — для миом 2-го типа (n = 20) и 3 (диапазон 2,6–3,8) — для миом 3-го типа (n = 7) (рис. 3). Группы значительно различались по значениям рассматриваемого показателя (p < 0,05). Значения интен-

сивности МР-сигнала ≤ 1,4 были характерны только для миом 1-го МР-типа и наблюдались у 56 (83,6 %) из них. Таким образом, при использовании данного порогового значения в качестве критере-

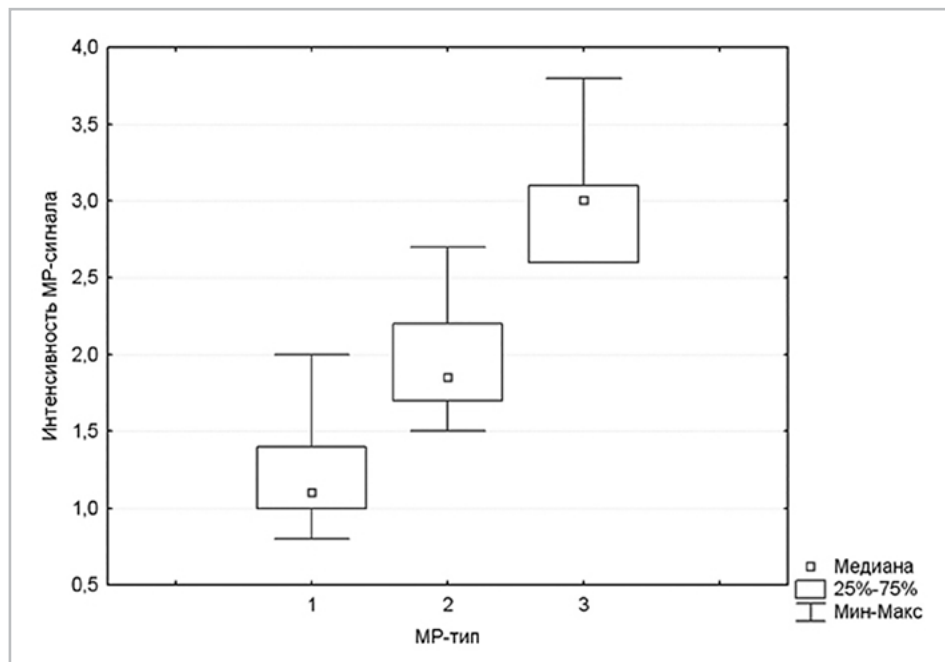


Рис. 3. График корреляционной зависимости между показателями NPV и интенсивностью МР-сигнала от миомы

рия миом 1-го МР-типа специфичность составила 100 %, чувствительность — 83,6 %.

Отдельно проведена оценка влияния качественных показателей (МР-тип, локализация и количество миом) на значения NPV непосредственно после лечения (табл. 2).

Таким образом, значения NPV миом всех 3 МР-типов значительно различались между собой ($p < 0,05$). Наилучшие непосредственные результаты лечения отмечались у миом 1-го МР-типа («темные» миомы). Хуже всего поддавались ФУЗ-абляции миомы 3-го МР-типа («белые» миомы) (рис. 4).

Выявлено, что показатель NPV интрамуральных и субмукозных миом 2-го типа значительно выше, чем в группах субсерозных миоматозных узлов 1-го и 2-го типов ($p < 0,05$). Значимого различия значений NPV между субсерозными узлами 2-х типов, а также между

интрамуральными и субмукозными узлами 2-го типа не отмечено ($p > 0,05$). При лечении субмукозных узлов 1-го типа наблюдался наибольший разброс значений NPV, при этом статистически значимого различия с группами миом других локализаций не выявлено ($p > 0,05$). Таким образом, интрамуральные и субмукозные миоматозные узлы 2-го типа лучше поддавались лечению, чем субсерозные миомы (рис. 5).

Значимого отличия показателя NPV в зависимости от количества миоматозных узлов и локализации миом по отношению к отделам матки не выявлено ($p > 0,05$). Примеры результатов ФУЗ-абляции миом разных МР-типов и локализаций непосредственно после процедуры представлены на рис. 6, а — в.

Обсуждение

В исследовании отмечено влияние качественного (МР-тип) и количественного

Значения NPV миоматозных узлов в зависимости от качественных показателей

Качественные показатели миом		N (%)	NPV, %
MP-тип	1-й тип	67 (71,3)	63,4 ± 19,7
	2-й тип	20 (21,3)	46,8 ± 19,5
	3-й тип	7 (7,4)	26,4 ± 21,0
Локализация в миометрии	Субсерозные 1-го типа	13 (13,8)	45,1 ± 20,7
	Субсерозные 2-го типа	22 (23,4)	49,4 ± 20,1
	Субмукозные 1-го типа	5 (5,3)	49,8 ± 37,4
	Субмукозные 2-го типа	15 (16,0)	61,3 ± 20,1
	Интрамуральные	39 (41,5)	64,8 ± 20,2
Локализация по отношению к отделам матки	Дно	8 (8,5)	55,3 ± 10,2
	Передняя стенка	40 (42,6)	58,1 ± 24,5
	Задняя стенка	24 (25,5)	54,2 ± 22,4
	Ребро	22 (23,4)	60,9 ± 24,6
Количество миом	Одиночная	20 (21,3)	55,4 ± 24,0
	Единичные (2–3)	30 (31,9)	60,0 ± 24,0
	Множественные (> 3)	44 (46,8)	56,0 ± 21,0

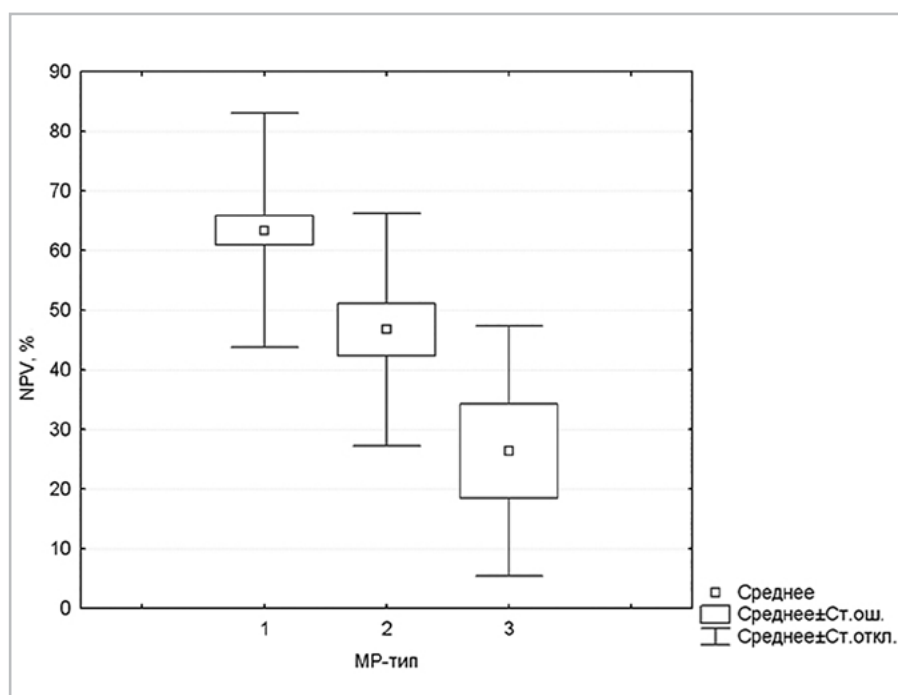


Рис. 4. Диаграмма размаха значений NPV непосредственно после ФУЗ-абляции для групп миом разных MP-типов

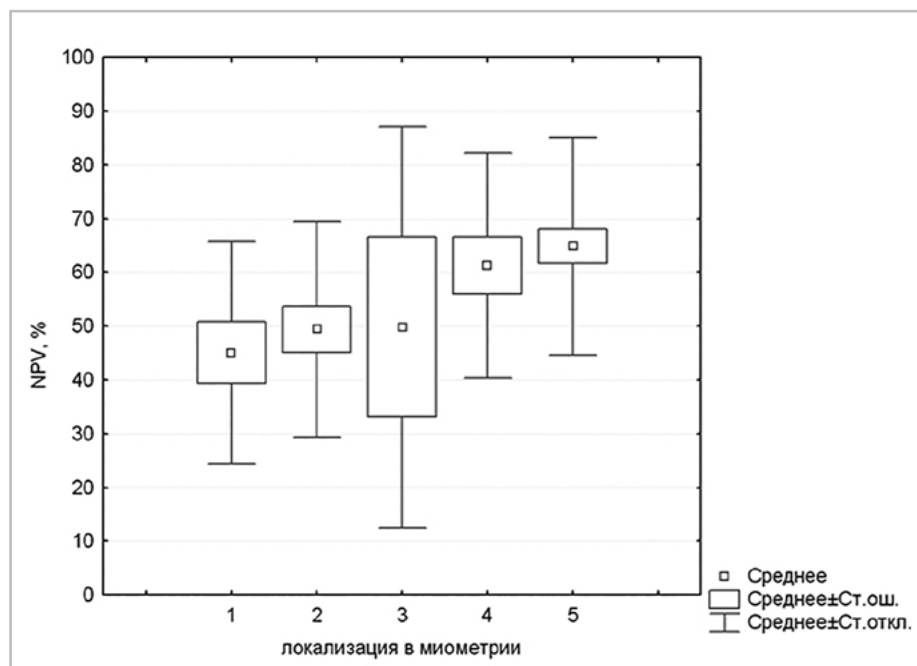


Рис. 5. Диаграмма размаха значений NPV после ФУЗ-абляции для миом различной локализации: 1 – субсерозные миомы 1-го типа (n = 13); 2 – субсерозные миомы 2-го типа (n = 22); 3 – субмукозные миомы 1-го типа (n = 5); 4 – субмукозные миомы 2-го типа (n = 15); 5 – интрамуральные миомы (n = 39)

ного (стандартизированная интенсивность МР-сигнала на Т2-ВИ) показателей интенсивности сигнала от миомы на значения неперфузируемого объема после ФУЗ-абляции.

Миомы с более низкой интенсивностью сигнала лучше поддавались лечению, при их абляции достигнуты более высокие значения NPV, что согласуется с данными других научных работ [1, 5–7, 11, 12].

Наилучшие непосредственные результаты лечения наблюдались у миом 1-го МР-типа, более низкие значения NPV отмечались у миом 2-го МР-типа и самые низкие у миоматозных узлов 3-го МР-типа (средние значения NPV – 63,4; 46,8 и 26,4 % соответственно, $p < 0,05$).

Выявлена сопоставимость значений стандартизированной интенсивности

МР-сигнала и МР-типа миоматозных узлов. Стандартизированная интенсивность сигнала $\leq 1,4$, по нашим данным, характерна только для миом 1-го МР-типа и наблюдалась у большинства из них, что позволяет использовать данное пороговое значение в качестве дополнительного объективного критерия при определении «темных» миом (специфичность 100 %, чувствительность 83,6 %).

Помимо этого, отмечено влияние локализации миомы в миометрии на показатель NPV.

Интрамуральные и субмукозные узлы 2-го типа характеризовались значимо более высокими значениями NPV, чем субсерозные миомы 1-го, 2-го типов (средние значения NPV – 64,8 и 61,3 против 45,1 и 49,4 % соответственно, $p < 0,05$). Полученные данные можно объяс-

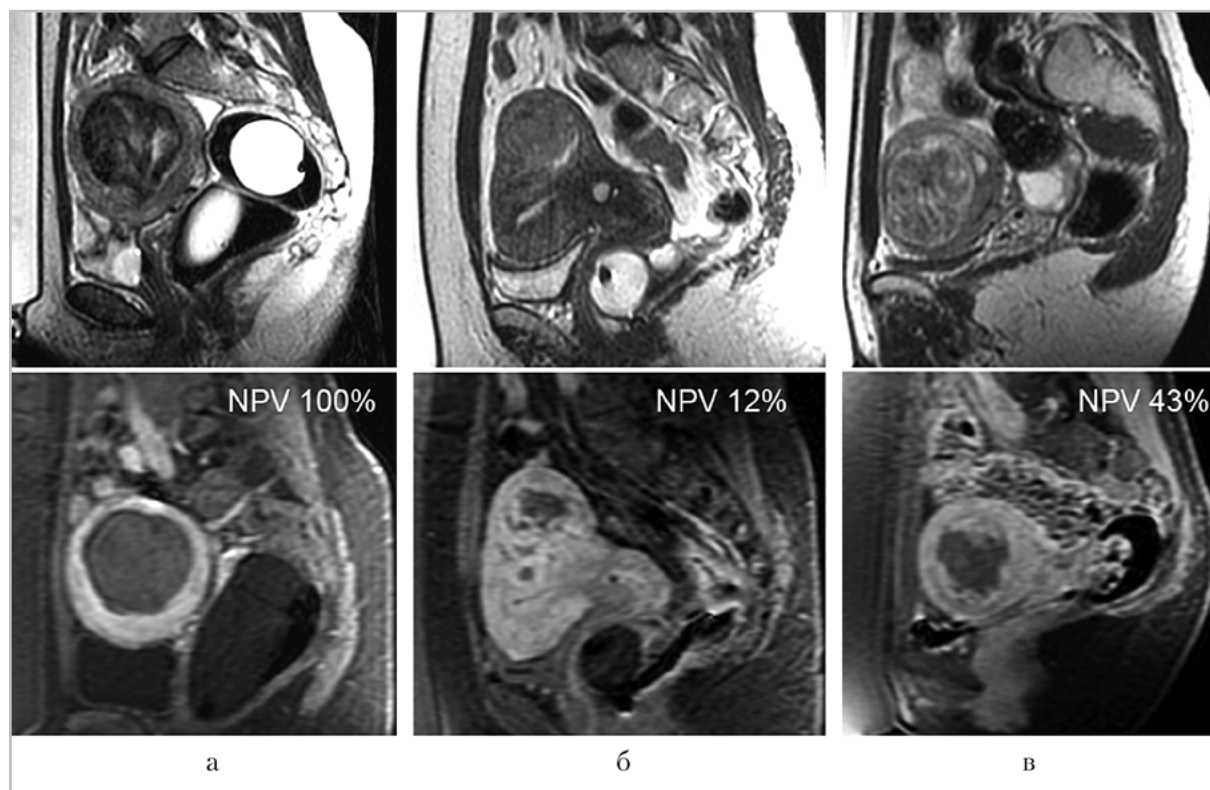


Рис. 6. МР-томограммы малого таза, T2-ВИ (верхний ряд) и T1-ВИ с подавлением сигнала от жира после внутривенного контрастирования (нижний ряд), сагиттальная проекция, определяются: а — «темная» субмукозная миома 2-го типа, NPV после ФУЗ — 100 %; б — «серая» субсерозная миома 2-го типа, NPV после ФУЗ — 12 %; в — «белая» интрамуральная миома, NPV после ФУЗ — 43 %

нить более близким расположением субсерозных миом к критическим органам (петли кишки, кожа, костные и нервные структуры), что затрудняет лечение и ограничивает объем абляции [12]. При этом в научной литературе представлены данные о возможности безопасного лечения миом любой локализации, в том числе субсерозных и субмукозных миом на ножке [10, 12].

В работе S. D. LeBlang et al. при оценке результатов ФУЗ-абляции 147 миоматозных узлов более высокие значения NPV наблюдались у миом с меньшим объемом (менее 100 см³) [8].

Согласно данным других авторов, высоких значений NPV можно добиться

при лечении как небольших, так и крупных миом, однако в последнем случае на это потребуется больше времени [5, 12]. По результатам проведенного исследования не установлено значимого влияния как исходного объема, так и максимального линейного размера миомы на значение NPV ($p > 0,05$).

Не выявлено влияния таких факторов, как возраст пациентки, расстояние от миомы до крестца и кожи во время процедуры, энергия соникаций, неоднородность МР-сигнала от миоматозного узла, а также количество миом в матке и локализация миомы по отношению к отделам матки на величину NPV ($p > 0,05$).

Выводы

1. На величину значений NPV и, следовательно, на эффективность МРТ к ФУЗ-абляции миом матки значимо влияют интенсивность сигнала от миоматозного узла на T2-ВИ и его локализация в миометрии.
2. Чем ниже значения стандартизированной интенсивности МР-сигнала от миоматозного узла на T2-ВИ, тем выше получаемые после ФУЗ-абляции значения NPV ($R = -0,28$, $p < 0,01$). Наиболее высокие значения NPV получены при лечении миом 1-го МР-типа («темные» миомы) по сравнению с миомами других МР-типов ($p < 0,05$).
3. Значения NPV после ФУЗ-абляции интрамуральных и субмукозных узлов 2-го типа значимо выше, чем после лечения субсерозных миом 1-го и 2-го типов ($p < 0,05$).
4. В качестве дополнительного объективного количественного критерия миом 1-го МР-типа может использоваться значение стандартизированной интенсивности МР-сигнала на T2-ВИ $\leq 1,4$ (специфичность 100 %, чувствительность 83,6 %).

Список литературы

1. Лазуткина В. Ю., Чунаева Е. А., Азнауров В. Г., Синицын В. Е., Мершина Е. А. Отдаленные результаты лечения «темных» миом матки методом ФУЗ-абляции // Лучевая диагностика. 2013. № 2. С. 28–31.
2. Лядов К. В., Сидорова И. С., Курашвили Ю. Б., Степанов А. В. Дистанционная неинвазивная абляция тканей фокусированным ультразвуком под контролем магнитно-резонансной томографии в лечении миомы матки: Руководство для врачей. М.: ФГУ «Лечебно-реабилитационный центр Росздрава», 2008. 46 с.
3. Савельева Г. М., Бреусенко В. Г. Гинекология. 4-е изд. М.: ГЭОТАР-Медиа, 2012. 432 с.
4. Самойлова Т. Е. Неоперативные методы лечения миомы матки // Лечащий врач. 2010. № 3. С. 53–60.
5. Gizzo S., Saccardi C., Patrelli T. S. et al. Magnetic resonance-guided focused ultrasound myomectomy: safety, efficacy, subsequent fertility and quality-of-life improvements, a systematic review // *Reprod. Sci.* Thousand Oaks Calif. 2014. V. 21. № 4. P. 465–476.
6. Gorny K. R., Woodrum D. A., Brown D. L. et al. Magnetic resonance-guided focused ultrasound of uterine leiomyomas: review of a 12-month outcome of 130 clinical patients // *J. Vasc. Interv. Radiol.* 2011. V. 22. № 6. P. 857–864.
7. Gorny K. R., Borah B. J., Brown D. L. et al. Incidence of additional treatments in women treated with MR-guided focused US for symptomatic uterine fibroids: review of 138 patients with an average follow-up of 2,8 years // *J. Vasc. Interv. Radiol.* 2014. V. 25. № 10. P. 1506–1512.
8. LeBlang S. D., Hoctor K., Steinberg F. L. Leiomyoma shrinkage after MRI-guided focused ultrasound treatment: report of 80 patients // *AJR Am. J. Roentgenol.* 2010. V. 194. № 1. P. 274–280.
9. Okolo S. Incidence, aetiology and epidemiology of uterine fibroids // *Best Pract. Res. Clin. Obstet. Gynaecol.* 2008. V. 22. № 4. P. 571–588.
10. Park H., Yoon S. W., Kim K. A., Jung Kim D., Jung S. G. Magnetic resonance imaging-guided focused ultrasound treatment of pedunculated subserosal uterine fibroids: a preliminary report // *J. Vasc. Interv. Radiol.* 2012. V. 23. № 12. P. 1589–1593.

11. *Park H., Yoon S. W., Sokolov A.* Scaled signal intensity of uterine fibroids based on T2-weighted MR images: a potential objective method to determine the suitability for magnetic resonance-guided focused ultrasound surgery of uterine fibroids // *Eur. Radiol.* 2015. V. 25. № 12. P. 3455–3458.
12. *Rueff L. E., Raman S. S.* Clinical and Technical Aspects of MR-Guided High Intensity Focused Ultrasound for Treatment of Symptomatic Uterine Fibroids // *Semin. Interv. Radiol.* 2013. V. 30. № 4. P. 347–353.
13. *Segars J. H., Parrott E. C., Nagel J. D. et al.* Proceedings from the third national institutes of health international congress on advances in uterine leiomyoma research: comprehensive review, conference summary and future recommendations // *Hum. Reprod. Update.* 2014. V. 20. № 3. P. 309–333.
14. *Stewart E. A.* Clinical practice. Uterine fibroids // *N. Engl. J. Med.* 2015. V. 372. № 17. P. 1646–1655.
15. *Vilos G. A., Allaire C., Laberge P. Y., Leyland N.* The management of uterine leiomyomas // *J. Obstet. Gynaecol. Can.* 2015. V. 37. № 2. P. 157–181.
- Treatment and Rehabilitation, 2008. 46 p. (in Russian).
3. *Savel'eva G. M., Breusenko V. G.* Gynecology. 4th ed. Moscow: GEOTAR-Media, 2012. 432 p. (in Russian).
4. *Samoylova T. E.* Non-operative treatment of uterine fibroids. *Lechashchiy Vrach* (Attending Doctor. Russian journal). 2010. No. 3. P. 53–60 (in Russian).
5. *Gizzo S., Saccardi C., Patrelli T. S., Ancona E., Noventa M., Fagherazzi S., Mozzanega B., D'Antona D., Nardelli G. B.* Magnetic resonance-guided focused ultrasound myomectomy: safety, efficacy, subsequent fertility and quality-of-life improvements, a systematic review. *Reprod. Sci.* Thousand Oaks Calif. 2014. V. 21. No. 4. P. 465–476.
6. *Gorny K. R., Woodrum D. A., Brown D. L., Henrichsen T. L., Weaver A. L., Amrami K. K., Hangiandreou N. J., Edmonson H. A., Bouwsma E. V., Stewart E. A., Gostout B. S., Ehman D. A., Hesley G. K.* Magnetic resonance-guided focused ultrasound of uterine leiomyomas: review of a 12-month outcome of 130 clinical patients. *J. Vasc. Interv. Radiol.* 2011. V. 22. No. 6. P. 857–864.
7. *Gorny K. R., Borah B. J., Brown D. L., Woodrum D. A., Stewart E. A., Hesley G. K.* Incidence of additional treatments in women treated with MR-guided focused US for symptomatic uterine fibroids: review of 138 patients with an average follow-up of 2,8 years. *J. Vasc. Interv. Radiol.* 2014. V. 25. No. 10. P. 1506–1512.
8. *LeBlang S. D., Hoxtor K., Steinberg F. L.* Leiomyoma shrinkage after MRI-guided focused ultrasound treatment: report of 80 patients. *AJR Am. J. Roentgenol.* 2010.194 (1) : 274–280.
9. *Okolo S.* Incidence, aetiology and epidemiology of uterine fibroids. *Best Pract.*

References

1. *Lazutkina V. Yu., Chunaeva E. A., Aznaurov V. G., Sinitsyn V. E., Mershina E. A.* Long-term results of the «dark» uterine fibroids treatment by FUS ablation. *Luchevaya diagnostika* (Diagnostic radiology. Russian journal). 2013. No. 2. P. 28–31 (in Russian).
2. *Lyadov K. V., Sidorova I. S., Kurashvili Yu. B., Stepanov A. V.* Remote non-invasive focused ultrasound ablation under magnetic resonance imaging guidance in the treatment of uterine fibroids (a guide for physicians). Moscow: Federal Center of

- Res. Clin. Obstet. Gynaecol. 2008. V. 22. No. 4. P. 571–588.
10. *Park H., Yoon S. W., Kim K. A., Jung Kim D., Jung S. G.* Magnetic resonance imaging-guided focused ultrasound treatment of pedunculated subserosal uterine fibroids: a preliminary report. *J. Vasc. Interv. Radiol.* 2012. V. 23. No. 12. P. 1589–1593.
 11. *Park H., Yoon S. W., Sokolov A.* Scaled signal intensity of uterine fibroids based on T2-weighted MR images: a potential objective method to determine the suitability for magnetic resonance-guided focused ultrasound surgery of uterine fibroids. *Eur. Radiol.* 2015. V. 25. No. 12. P. 3455–3458.
 12. *Rueff L. E., Raman S. S.* Clinical and technical aspects of MR-guided high intensity focused ultrasound for treatment of symptomatic uterine fibroids. *semin. Interv. Radiol.* 2013. V. 30. No. 4. P. 347–353.
 13. *Segars J. H., Parrott E. C., Nagel J. D., Guo X. C., Gao X., Birnbaum L. S., Pinn V. W., Dixon D.* Proceedings from the Third National Institutes of Health International Congress on Advances in Uterine Leiomyoma Research: comprehensive review, conference summary and future recommendations. *Hum. Reprod. Update.* 2014. V. 20. No. 3. P. 309–333.
 14. *Stewart E. A.* Clinical practice. Uterine fibroids. *N. Engl. J. Med.* 2015. V. 372. No. 17. P. 1646–1655.
 15. *Vilos G. A., Allaire C., Laberge P. Y., Leyland N.* The management of uterine leiomyomas. *J. Obstet. Gynaecol. Can.* 2015. V. 37. No. 2. P. 157–181.

Сведения об авторах

Загвоздкин Евгений Сергеевич, врач-рентгенолог, ФГАУ «Лечебно-реабилитационный центр» Минздрава России.
Адрес: 125367, г. Москва, Ивановское шоссе, д. 3.
Тел.: +7 (926) 572-40-01. Электронная почта: bbmensch@yandex.ru

Zagvozdkin Evgeny Sergeevich, Radiologist, Federal Center of Treatment and Rehabilitation, Ministry of Healthcare of Russia.
Address: 3, Ivan'kovskoe shosse, Moscow, 125367, Russia.
Phone number: +7 (926) 572-40-01. E-mail: bbmensch@yandex.ru

Синицын Валентин Евгеньевич, доктор медицинских наук, профессор, руководитель Центра лучевой диагностики, ФГАУ «Лечебно-реабилитационный центр» Минздрава России.
Адрес: 125367, г. Москва, Ивановское шоссе, д. 3.
Тел.: +7 (495) 942-40-20. Электронная почта: vsini@mail.ru

Sinitsyn Valentin Evgen'evich, M. D. Med., Professor, Head Center of Radiology Department, Federal Center of Treatment and Rehabilitation, Ministry of Healthcare of Russia.
Address: 3, Ivan'kovskoe shosse, Moscow, 125367, Russia.
Phone number: +7 (926) 572-40-01. E-mail: vsini@mail.ru

Мершина Елена Александровна, кандидат медицинских наук, заведующая отделением томографии, ФГАУ «Лечебно-реабилитационный центр» Минздрава России.
Адрес: 125367, г. Москва, Ивановское шоссе, д. 3.
Тел.: +7 (495) 942-40-20. Электронная почта: elena_mershina@mail.ru

Mershina Elena Aleksandrovna, Ph. D. Med., Deputy Head of Radiology Department, Federal Center of Treatment and Rehabilitation, Ministry of Healthcare of Russia.
Address: 3, Ivan'kovskoe shosse, Moscow, 125367, Russia.
Phone number: +7 (926) 572-40-01. E-mail: elena_mershina@mail.ru

Финансирование исследования и конфликт интересов.

Исследование не финансировалось какими-либо источниками. Авторы заявляют, что данная работа, ее тема, предмет и содержание не затрагивают конкурирующих интересов.