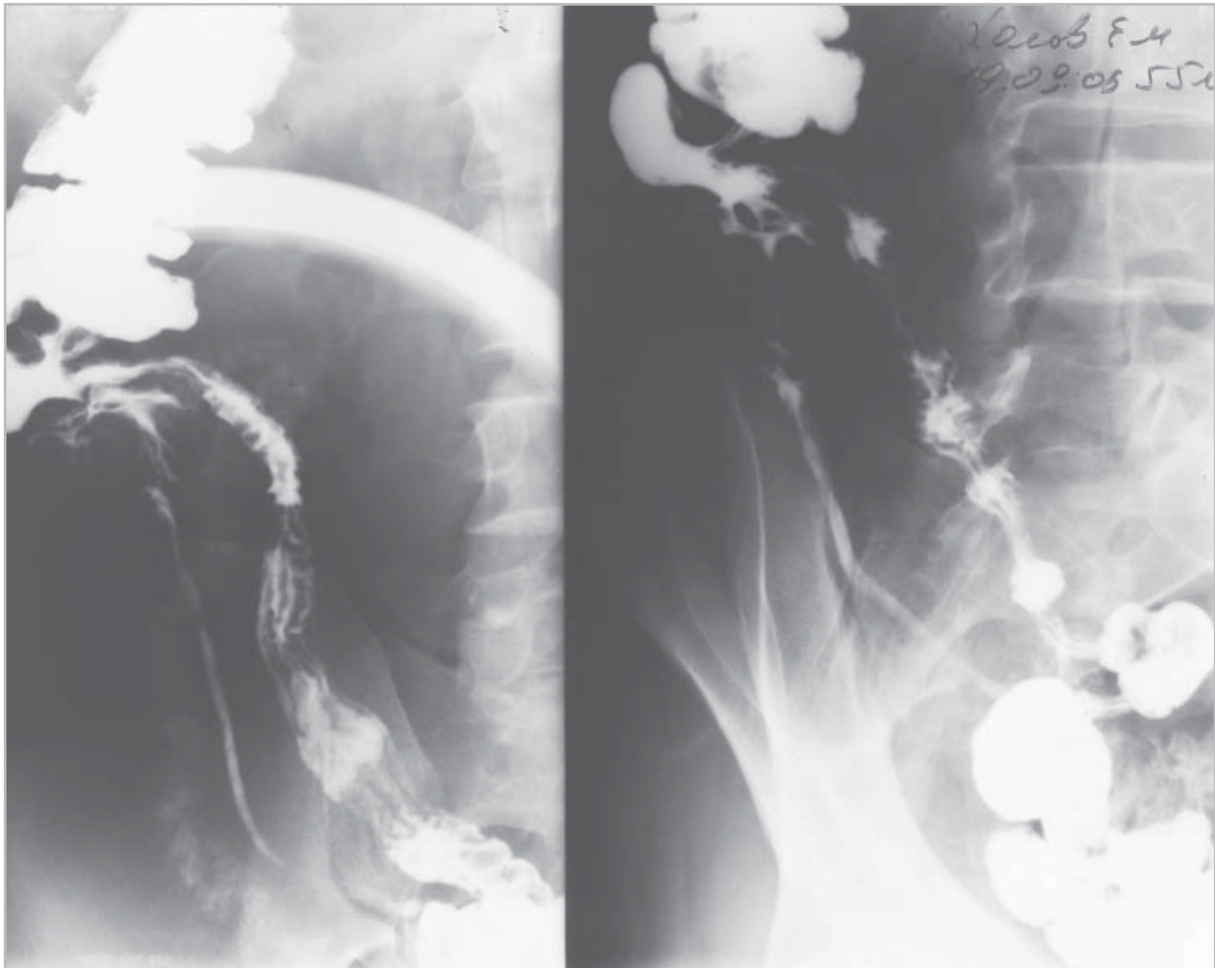


## Экспозиция редких лучевых изображений. Необычные червеобразные отростки

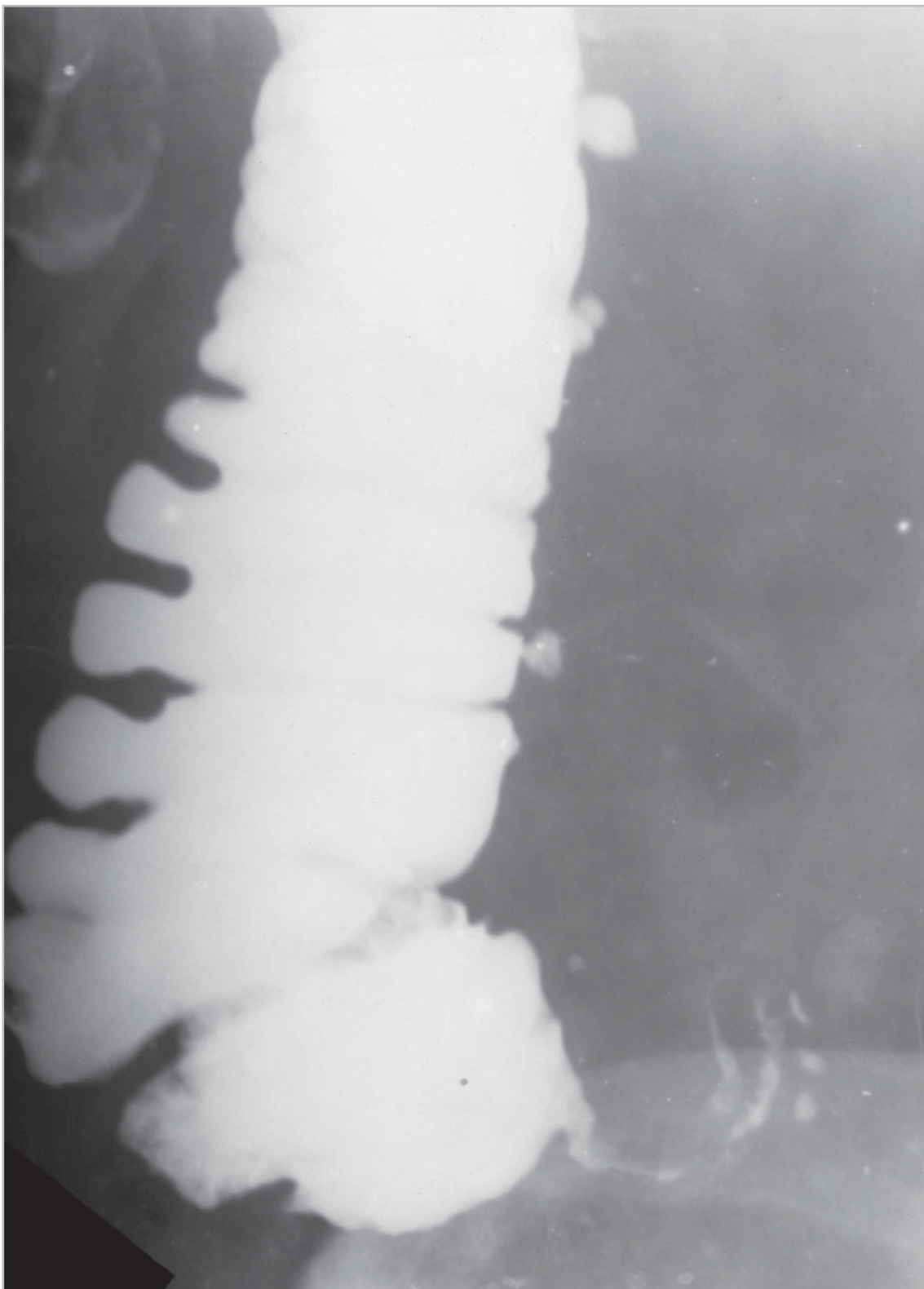Тихонов А. А. г.м.н., ФГУ «ГНЦК Минздравсоцразвития»

### Exposition of rare x-ray images. Uncommon appendixes

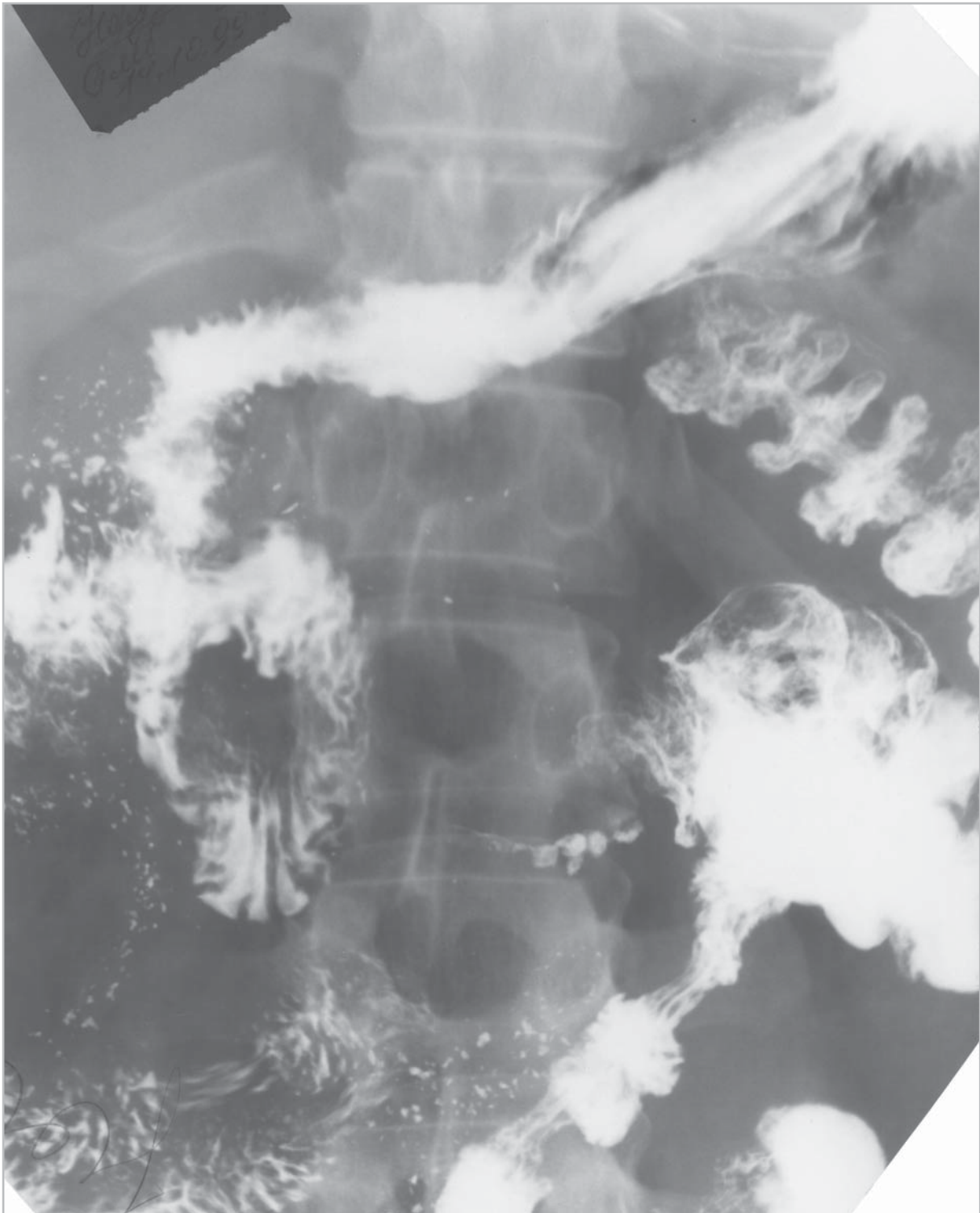
Tikhonov A. A., The State Scientific Centre of Coloproctology, Moscow



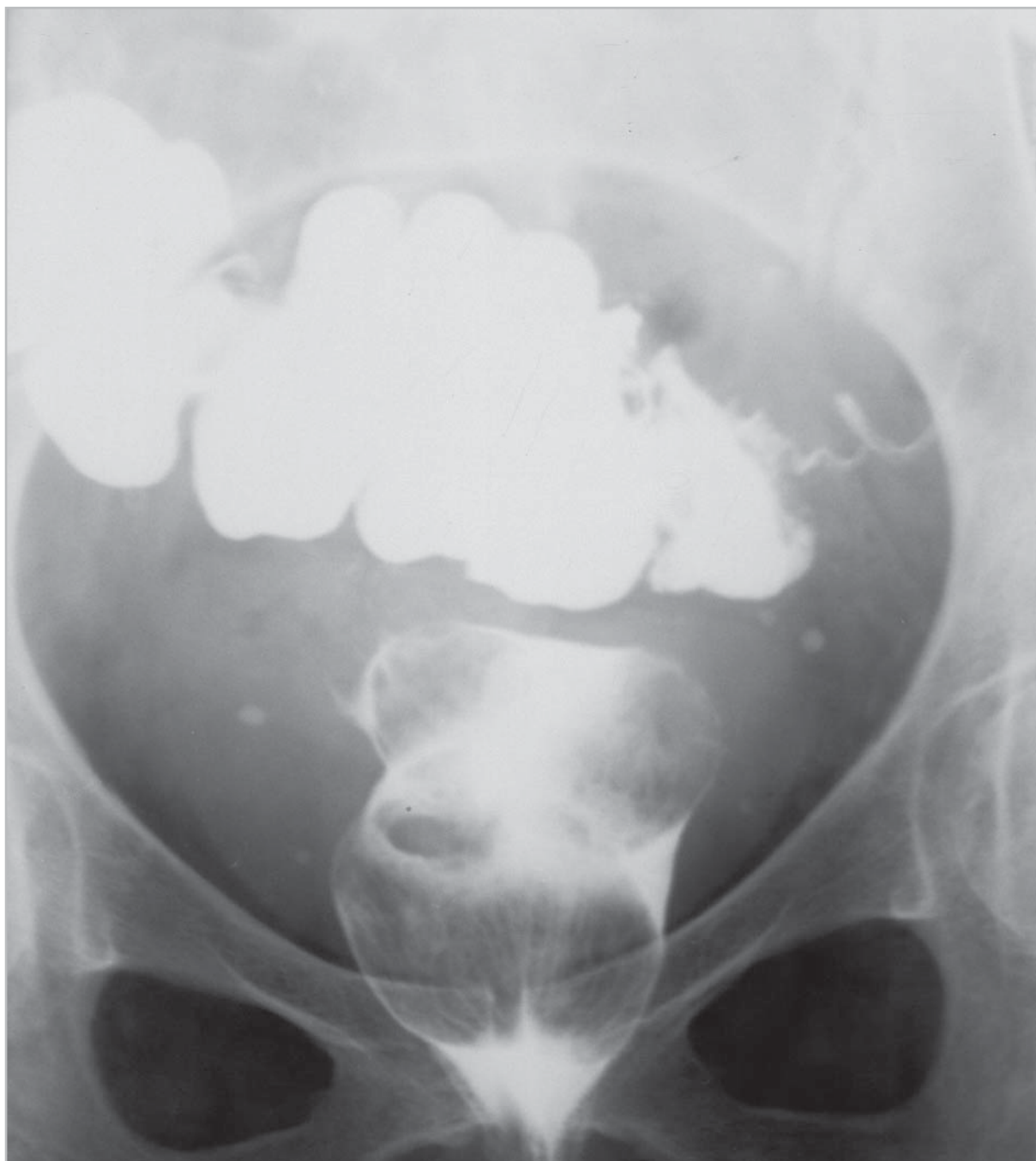
*Рис. 1. Исследование тонкой кишки. Удлиненный до 18 см и фиксированный по ходу дистального отдела подвздошной кишки червеобразный отросток.*



*Рис. 2. Прицельная ирригограмма слепой кишки.  
Дивертикулез ободочной кишки и червеобразного отростка.*



*Рис. 3. Одновременное исследование желудка, тонкой кишки и ирригоскопия. Прицельная рентгенограмма области желудка. Поджелудочное расположение червеобразного отростка у пациента с незавершенным поворотом кишечника. Левостороннее расположение ободочной кишки.*



*Рис. 4. Одновременная прокто-ирригоскопия.  
Прицельная рентгенограмма области таза у пациента после операции Гартмана.  
Левостороннее расположение червеобразного отростка.*