Виртуальная колоноскопия: методика проведения

Е.Ю.Хомутова, Ю.Т.Игнатьев, Д.А.Скрипкин, Ю.Г.Филиппова

ГОУ ВПО «Омская государственная медицинская академия Росздрава», г. Омск, Россия

Краткий реферат

В последние годы отмечается широкое внедрение новых методик мультиспиральной компьютерной томографии (МСКТ), в том числе и виртуальной колоноскопии (ВКС).

В статье отражены технические требования к проведению ВКС, вопросы интерпретации изображений, подготовки кишечника к исследованию, собственно методика проведения исследования. В заключение представлены показания и противопоказания к ВКС.

Введение

В последние годы отмечается широкое внедрение мультиспиральной компьютерной томографии (МСКТ) для исследования различных органов и систем [1]. Одной из новых МСКТ-методик исследования толстой кишки является виртуальная колоноскопия (ВКС), позволяющая получать трехмерные изображения толстой кишки с возможностью осмотра поверхности слизистой кишки в различных вариантах. В России ВКС применяется только эпизодически, и в научной литературе имеются лишь единичные публикации по данной методике [2]. За рубежом ВКС достаточно широко используется, даже для проведения скрининга патологии толстой кишки [3].

Виртуальная колоноскопия (ВКС) – рентгенологический метод обследования толстой кишки, который осуществляется с помощью мультиспирального компьютерного томографа и соответствующего программного обеспечения, позволяющего выполнить различные плоскостные и объемные изображения просвета кишки.

Наибольшее значение данная методика имеет в диагностике новообразований толстой кишки, аномалий развития, дивертикулов и воспалительных поражений толстой кишки. Приоритетным направлением является выявление неопластических изменений толстой кишки, в связи с высокими показателями заболеваемости раком толстой кишки, как в России (3–4 место в структуре онкологических заболеваний), так и в мире (2–3 место в структуре смертности от онкологических заболеваний) [4]. Возникновение колоректального рака (КРР) возможно предупредить путем своевременного выявления и удаления полипов. Выбор методов обследования для программы скрининга КРР предполагает не только убедительные показатели достоверности результатов, но и доверие к методу у пациентов, их расположение к подготовке и проведению исследования [5].

Технические требования к проведению ВКС

По данным M.Prokop, M.Galanski [1] для выполнения ВКС необходимо провести сканирование тонкими срезами толщиной 1–1,5 мм с перекрытием 50%. Получение таких срезов с помощью односрезового компьютерного томографа (КТ) затруднительно в связи с высокой лучевой нагрузкой и длительным временем сканирования. Поэтому предпочтительно использовать мультиспиральные КТ, что позволяет уменьшить время исследования и, соответственно, снизить риск появления

артефактов от дыхания, перистальтики и движения, уменьшить лучевую нагрузку. Нами используется 6-срезовый КТ Brilliance Philips со следующими параметрами сканирования: толщина среза 1,5 мм, перекрытие 0,75 мм, питч 0,9, коллимация 6 х 0,75. Напряжение на трубке и сила тока подбираются индивидуально в зависимости от комплекции пациента (от 50 до 200 мАс и от 80 до 150 кВ). Длина сканирования и поле обзора (Field of View, FOV) определяются также индивидуально в зависимости от физических параметров пациента.

Компьютерная система КТ для удобства использования должна быть обеспечена интерфейсом на базе платформы Windows XP. Необходимо наличие двухконсольной технологии управления сканирования и постобработки, оборудованной цветными плоскоэкранными безбликовыми мониторами с диагональю не менее 48 см и матрицей не менее 1280 х 1024. Общая оперативная память компьютерной системы должна составлять не менее 4 Гб, а временная память хранения изображений не менее 146 Гб. Сетевой интерфейс между КТ рабочей станцией и «читающей» рабочей станцией должен быть одинаковым, передача данных быстрой и автоматической, без потери информации. Сетевой кабель рекомендуется категории 5 UTP со скоростью 100 мВ/сек [6]. Скорость может быть и другой в зависимости от мощности техники.

Для получения объемного изображения необходимо наличие быстродействующей рабочей станции и соответствующего специализированного программного обеспечения. Для получения слепка поверхности слизистой толстой кишки устанавливаются следующие параметры: ширина окна 1200 HU (Haunsfield Units, единиц Хаунсфилда), уровень окна 300 HU, порог затененности > −500 HU, диапазон от −900 HU до 300 HU, интерфейс: мягкие ткани/воздух [1].

Программа Virtual Colonoscopy самостоятельно устанавливает параметры окна, формирует трехмерные изображения и производит расчет центральной линии (пути следования виртуальной камеры).

Для возможности копирования информации на съемный носитель, желательно наличие возможности экспорта данных через USB порт.

Также необходимо DICOM-сопряжение с опциями DICOM Send /Receive, DICOM Query/Retrive, DICOM Storage, DICOM Basic Print для интеграции рабочей станции КТ в общебольничную сеть и возможностью передачи, обработки, архивирования диагностических изображений, а также дистанционной печати.

Для хранения и архивирования полученных данных используются различные варианты: общебольничная база данных пациентов типа PACS (Picture Archiving and Communication Systems, Система связи и архивирования изображений) с хранением информации на жестких дисках большого объема, а также возможно применение для хранения информации оптических дисков CD-R. В нашей практике используются CD-R диски объемом 700 мВ, что достаточно для записи исследования одного пациента.

Подготовка кишечника. По данным зарубежной литературы [6, 7] с целью получения адекватной визуализации при ВКС необходимо проводить предварительное очищение кишки. При хорошей подготовке кишечника чувствительность ВКС в выявлении полипов всех размеров увеличивается [2]. Полипы и раковые опухоли могут скрываться под резидуальным содержимым. Остатки твердого стула, особенно гомогенной структуры, прилежащие к стенке, также можно принять за полиповидное образование. Очищение кишечника для ВКС сходно с таковым при подготовке к ирригоскопии и фиброколоноскопии. Подготовка начинается в день перед исследованием. Обед в день перед исследованием не позже 13-00 часов, вечером накануне и утром в день исследования рекомендуется исключить прием пищи. В день исследования утром можно стакан сладкого чая с бутербродом.

Для очищения кишки используют один из 2-х основных протоколов:

1. Методом постановки очистительных клизм «до чистой воды» в 20:00 в день перед исследованием.

Объем 1 клизмы для взрослых составляет около 1,5–2 литров, для ребенка 6 лет около 0,5 литра воды комнатной температуры.

Утром, не позже чем за 3 часа до исследования, 2–3 клизмы.

2. Методом приема слабительных препаратов типа «Фортранс» (раствор электролитов).

Препарат Фортранс применяется из расчета 1 пакетик препарата на 20 кг веса пациента. Каждый пакетик необходимо растворить в 1 литре воды. Литр раствора принимается на протяжении часа по стакану каждые 15 минут. Начинать прием препарата следует не позже 14–00 в день перед исследованием. Утром в день исследования (не позже чем за 3 часа до процедуры) необходимо поставить 2–3 клизмы.

За час до исследования пациентам старше 5 лет рекомендуется принять препарат спазмолитического действия (например, Дротаверин, «Но-шпа»).

Во время подготовки пациент может продолжать прием лекарств, которые принимает обычно.

Для пациентов с сахарным диабетом необходима корректировка дозы сахароснижающих препаратов лечащим врачом на период подготовки и в день исследования.

Введение газа в кишку. Исследование начинается с введения определенного количества воздуха, углекислого газа или смеси газов в толстую кишку [6, 7].

Традиционно для растяжения кишки используется атмосферный воздух [2]. Преимуществами введения воздуха является его легкая доступность и финансовая экономичность. Но в состав атмосферного воздуха входит азот, который плохо адсорбируется в кишке. Поэтому иногда пациент может испытывать резкую боль и вспучивание в течение нескольких часов после процедуры.

При ряде диагностических манипуляций используется углекислый газ [2]. По данным ряда исследований [2], отмечается снижение дискомфорта пациентов при использовании CO_2, что связано с большей способностью углекислого газа проникать через липидную мембрану, большим парциальным градиентом давления по ходу кишечной стенки и легким спазмолитическим действием. Таким образом CO_2 быстрее абсорбируется слизистой кишки и выводится через легкие. Для проведения ВКС в среднем требуется введение около 4 л углекислого газа [6]. Наш опыт также свидетельствует о лучшей переносимости пациентами введения CO_2 в толстую кишку.

Пациент размещается на столе аппарата, в прямую кишку вводится наконечник, смазанный вазелином (можно использовать гель, содержащий лидокаин для уменьшения болевых ощущений), через который нагнетается воздух, углекислый газ или смесь газов. Установка наконечника может осуществляться врачом или рентгенолаборантом в положении пациента на правом боку с согнутыми в коленях ногами. Для нагнетания газа в толстую кишку используются различные устройства. Самое простое – это груша, соединенная с наконечником. Нами используется устройство для раздувания толстой кишки, по типу аппарата Боброва, которое позволяет контролировать давление и объем вводимого газа [8].

Инсуффляция газа начинается в положении пациента на правом боку, что позволяет раздуть нисходящий и сигмовидный отделы; затем пациент поворачивается на спину. Обычно вводится 3 л газа под давлением, не превышающем 30 мм ртутного столба. Инсуффляция газа производится до предела терпения пациента (чувства наполнения в области живота и дискомфорта). Далее от пациента требуется лежать неподвижно и неглубоко дышать. Затем проводится предварительное сканирование (КТ-топограмма), по данным которого определяется степень растяжения кишки. При необходимости вводится дополнительный объем газа. После сканирования на спине пациенты переворачиваются на живот. Осуществляется дополнительное введение газа и производится сканирование в положении на животе. Как отмечает большинство пациентов, неприятные ощущения от введенного газа достаточно быстро проходят. Дискомфорт в области живота исчезает в течение 10–30 минут после окончания процедуры. Общее время исследования составляет 5–10 минут.

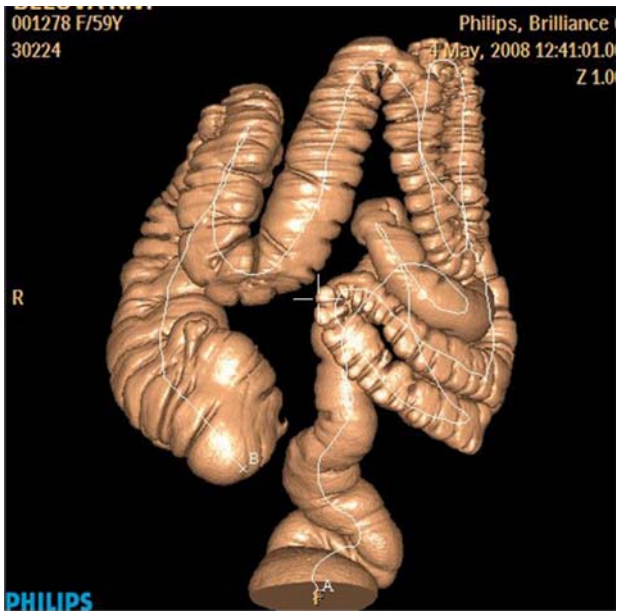

Рис. 1. *Виртуальная колоноскопия. Слепок просвета толстой кишки. Трехмерное изображение*

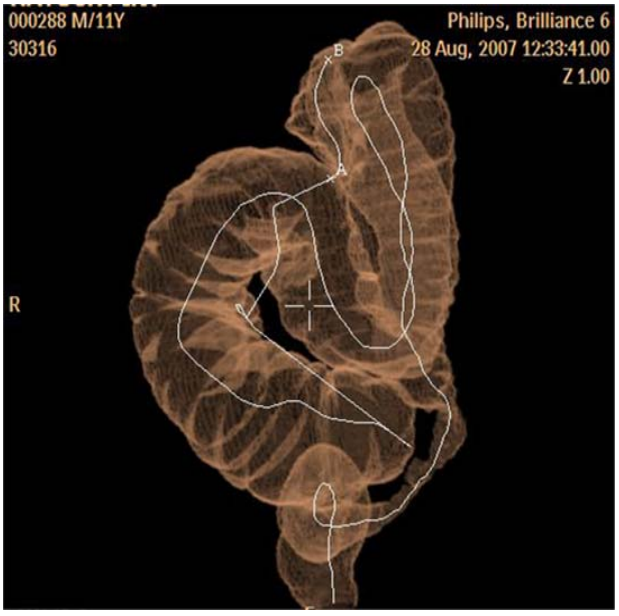

Рис. 2. *Виртуальная колоноскопия. Проекция тканевых переходов с использованием VRT. Трехмерное изображение толстой кишки.*

Интерпретация ВКС. Интерпретация полученных данных начинается с оценки слепка кишки [6] (рис. 1). Оценивается форма, расположение, контур, гаустрация, ширина просвета кишки на всем протяжении, качество подготовки к исследованию. На данном этапе возможно выявление аномалий развития, дивертикулов, признаков хронического воспаления, наличие стенозирования просвета, недостаточность баугиниевой заслонки [7]. Проекция тканевых переходов отображает структуры интереса как затененные или как прозрачные [1]. Данное изображение может быть создано с помощью SSD (Superficiality Shadow Display, дисплей оттененных поверхностей) или VRT (Volume Rendering Transformation, объемное представление) с узким диапазоном КТ-чисел, который соответствует переходной зоне между содержимым просвета (воздух или контрастное средство) и окружающей тканью. SSD – реалистически выглядящее трехмерное изображение поверхностей интересующих структур. VRT – метод отображения, который обеспечивает прозрачность изображений и 3D–эффекты (рис. 2). Эта техника обработки информации создает, например, изображения, симулирующие ирригоскопию с двойным контрастированием [1]. В качестве альтернативы могут быть выбраны мультипланарные реконструкции тканевых переходов, позволяющие достигнуть сходных результатов. Далее производится эндоскопический осмотр просвета кишки по ходу центральной линии [7]. Центральная линия определяется автоматически либо вручную. При эндоскопическом осмотре можно оценивать внутреннюю поверхность толстой кишки: характер складок, наличие объемных образований, сужений просвета, дивертикулов [7] (рис. 3). На аксиальных срезах и мультиплоскостных реформациях оцениваются толщина стенки кишки и степень инвазии опухоли, состояние околокишечных тканей и внутрибрюшные лимфоузлы [7] (рис. 4). Программа виртуальной диссекции (filet) позволяет получить плоскостной обзор внутренней поверхности кишки путем выпрямления центральной оси кишки и выполнения виртуального продольного разреза [1] (рис. 5). Прицельная VRT (объемное представление) позволяет детально анализировать подобъем интересующего объекта. Плавно перемещаемые объемные изображения тонкими срезами обеспечивают хороший обзор анатомических особенностей в сложных случаях и в условии пространственных искажений. Панорамный

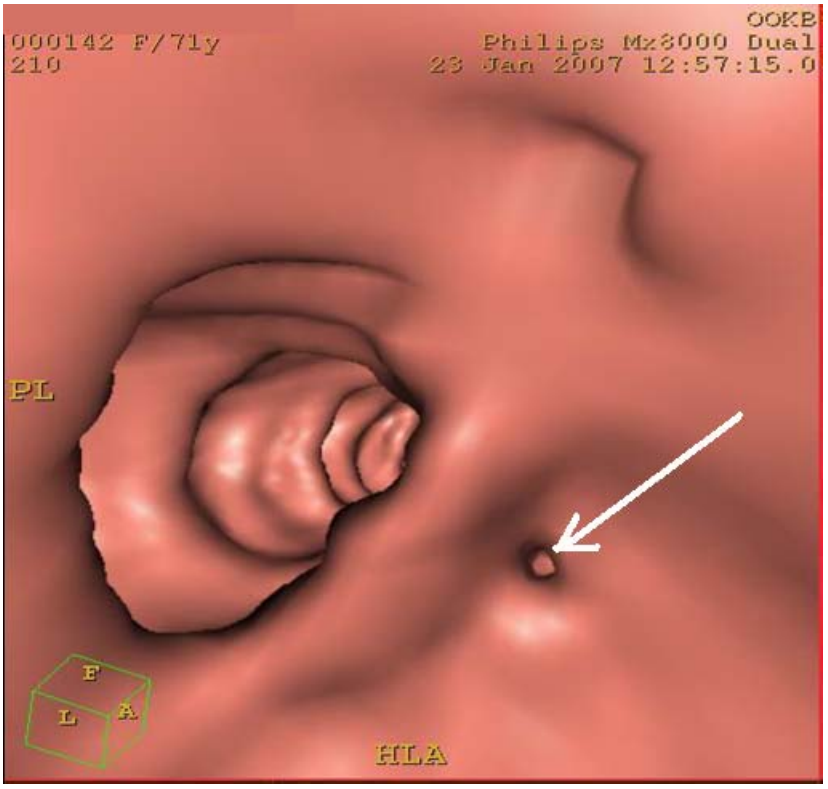

Рис. 3. *Виртуальная колоноскопия. Эндоскопическое окно. Картина дивертикула сигмовидной кишки (стрелка).*

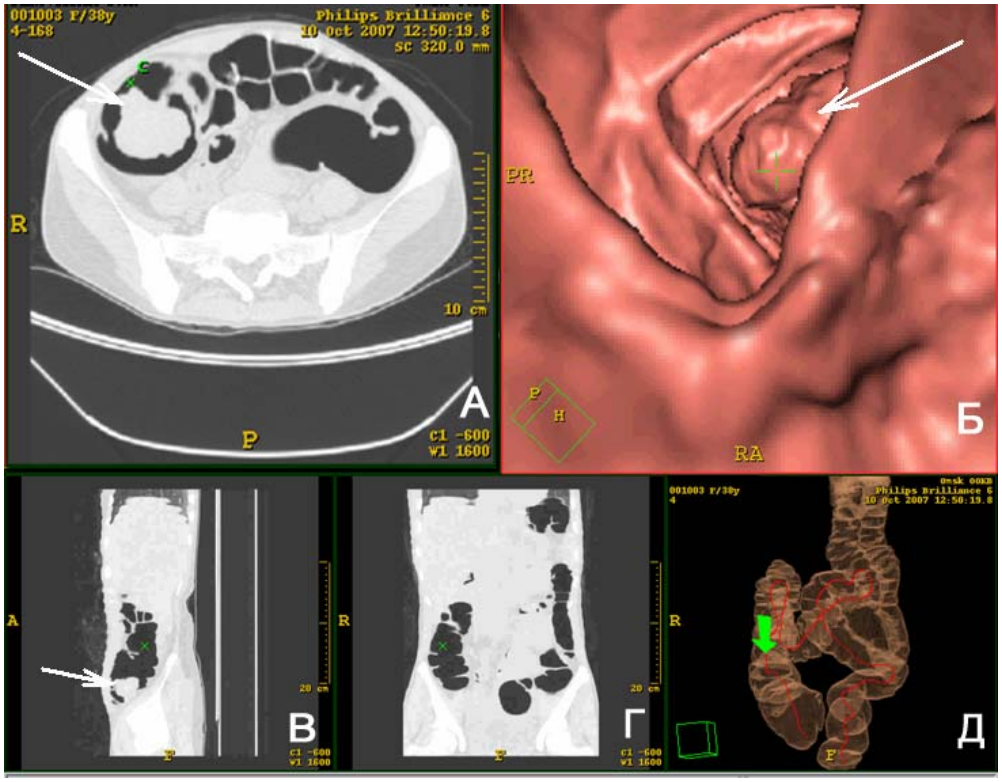

Рис. 4. *Виртуальная колоноскопия. Пациент с объемным образованием слепой кишки (стрелки): А – аксиальная проекция, Б – эндоскопическое окно, В – сагиттальная проекция, Г – коронарная проекция, Д – проекция тканевых переговоров с использованием VRT.*

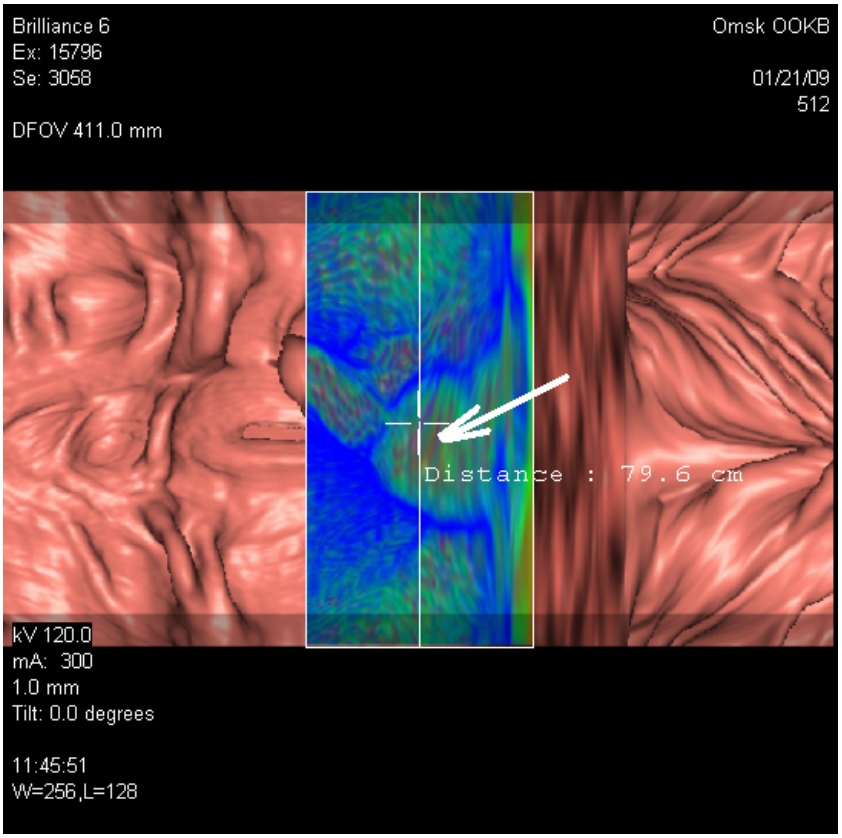

Рис. 5. *Виртуальная колоноскопия. Пациент с объемным образование толстой кишки (стрелка). Программа виртуальной диссекции (filet) толстой кишки. Компьютерная программа автоматически отмечает уровень расположения образования от начала исследования (Distance: 79,6 см).*

обзор создает эндоскопическую проекцию в направлении движения и в противоположном направлении, а также изображения боковых сторон толстой кишки, улучшает визуализацию между складками [1].

Показания и противопоказания к ВКС. Виртуальная колоноскопия может проводиться как скрининговое исследование, а также как диагностическая методика; соответственно, показания и противопоказания в каждом из этих вариантов будут различные.

Показания для проведения ВКС в качестве скринингового метода (первичного выявлений новообразований толстой кишки) следующие [6]:

– возраст старше 50 лет;

– положительный результат теста на онкомаркеры;

– наличие скрытой крови в анализах кала;

– анемия неясного генеза;

– незавершенная (в полном объеме) эндоскопическая колоноскопия;

– пациенты группы высокого риска (с отягощенной наследственностью).

Скрининговые методики для выявления колоректального рака необходимы в связи с общепризнанным мнением, что рак развивается из полипов, которые рассматриваются как предраковое заболевание [3]. Поэтому в современной онкологии на первый план выходит проблема выявления и лечения доброкачественных предраковых новообразований, особенно таких, которые в течение многих месяцев и лет могут протекать абсолютно бессимптомно и выявляются либо случайно, либо при скрининге.

Диагностическая ВКС показана следующим группам пациентов [6]:

– с повторяющимися желудочно-кишечным кровотечениями;

– с изменением функций кишечника;

– с болями внизу живота;

– с подозрением на аномалию развития толстой кишки;

– с подозрением на воспалительные заболевания кишечника;

– с железо-дефицитной анемией;

– для осмотра престенотических участков, недоступных для оптической колоноскопии;

– для динамического наблюдения полипов.

Противопоказаниями для проведения ВКС являются [6]:

– острый живот;

– ранний послеоперационный период;

– токсический мегаколон;

– ущемленная грыжа толстой кишки;

– беременность и лактация;

– абсолютная клаустрофобия.

В нашей клинике в течение последних трех лет проводится активное внедрение методики ВКС в клиническую практику. За это время было проведено 548 исследований, отработана методика проведения ВКС, получен патент на устройство для раздувания толстой кишки [8], изучены различные варианты постпроцессорной обработки изображений, проведены дозиметрические исследования. Показаниями для проведения ВКС являлись наличие жалоб на изменение нормального режима функционирования толстой кишки, положительного результата теста на онкомаркеры, наличие скрытой крови в анализах кала. После проведения виртуальной колоноскопии 488 (89%) пациентам была проведена эндоскопическая колоноскопия. Всего при ВКС было выявлено 788 объемных образований у 402 пациентов (73,4%) из 548 обследованных. В 767 случаях образования были верифицированы как полипы (97,3%). В 21 случае был диагностирован колоректальный рак (2,7%). Кроме оценки характера роста опухоли КТ-исследование позволило у 8 пациентов обнаружить увеличенные брыжеечные лимфоузлы, а у 3-х пациентов выявить метастазы в печень. Минимальный размер выявленного полипа при ВКС составлял 4 мм в диаметре. Множественные полипы выявлены у 6 (1,5%) из 402 пациентов. Кроме объемных образований толстой кишки, у 379 пациентов из 548 обследованных при ВКС был диагностирован и ряд других изменений. Дивертикулы были выявлены у 116 пациентов, долихосигма у 267, долихоколон у 172 человек, послеоперационный стеноз у 26 обследованных, признаки хронического колита отмечались у 309 человек. В целом чувствительность виртуальной колоноскопии в отношении выявления объемных образований по сравнению с эндоскопической колоноскопией составила 93%, специфичность 78%.

В заключение хотелось бы отметить, что ВКС является высокоинформативной и малоинвазивной методикой исследования толстой кишки, которая со временем найдет достойное место в диагностическом алгоритме исследований патологии толстой кишки.

Список литературы

1. *Матиас Прокоп, Михаэль Галански.* Спиральная и многослойная компьютерная томография: Учебн. пособие: в 2 т. Пер. с англ. Под ред. А.В. Зубарева, Ш.Ш. Шотемора. М.: МЕДпресс-информ, 2006–2007.
2. *Хомутова Е.Ю., Игнатьев Ю.Т.* Мультиспиральная компьютерная виртуальная колоноскопия в диагностике патологии толстой кишки (обзор литературы) // Медицинская визуализация. 2008. № 6. С. 73.
3. *Levin B., Lieberman D.A., McFarland B., et al.* Screening and surveillance for the early detection of colorectal cancer and adenomatous polyps, 2008: a joint guideline from the American Cancer Society, the US Multi-Society Task Force on Colorectal Cancer, and the American College of Radiology. Gastroenterology. 2008. 134:1570-95.
4. *Jemal A., Siegel R., Ward E., et al.* // Cancer statistics, 2008. CA Cancer J. Clin 2008. 58:71–96.
5. *Robert H. Fletcher* // Colorectal Cancer Screening on Stronger Footing / NEJM 359; 12, 2008. P. 1285–1288.
6. Lefere, Philippe; Gryspeerdt, Stefaan (Eds.) Virtual Colonoscopy. A Practical Guide // 2006. X. 200 p.
7. *Yee J.* Virtual colonoscopy // Ed. by Galdino G., 2008. 219 p.
8. *Хомутова Е.Ю.* с соавт., 2008. «Устройство для раздувания толстой кишки» // Патент на полезную модель № 71072 от 14-05-2007 г.