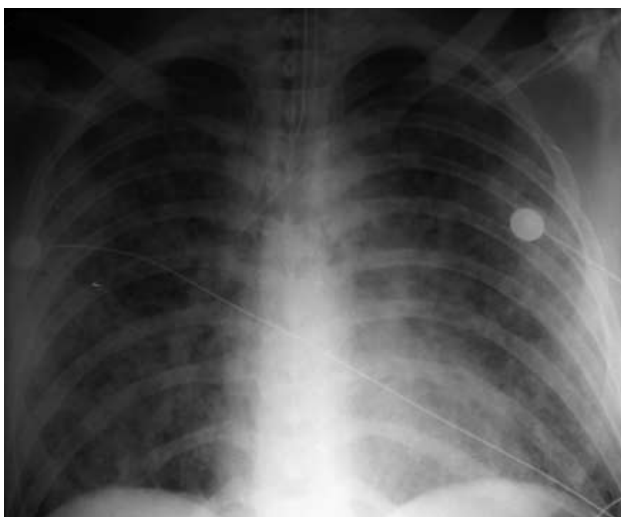


## Экспозиция лучевых изображений

(По материалам редакционной почты)

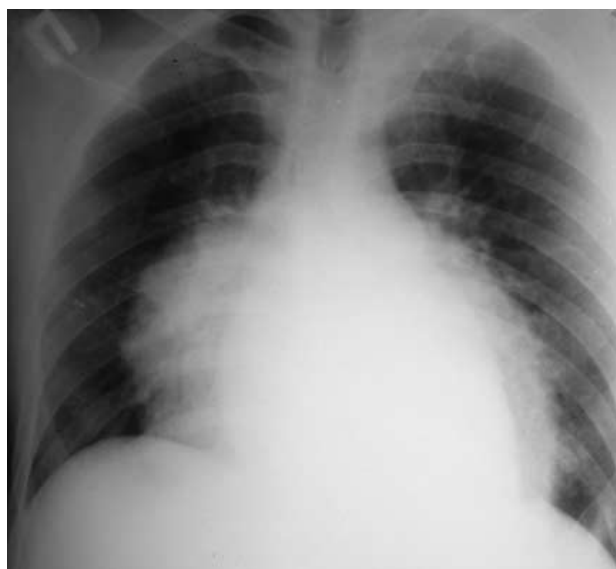
Наблюдения Н.А. Большаковой

Москва, 1-я ГКБ им. Н.И. Пирогова



*Жировая эмболия легких*

**Рис. 1.** Мужчина, 38 лет. Переломы костей бедра и голени. Через 2 дня — множественные петехии на теле и картина жировой эмболии легких с многочисленными очагами на протяжении обоих легочных полей.



*Двусторонняя долевая пневмония*

**Рис. 2.** Мужчина, 24 года, без определенного места жительства. Поступил в больницу в состоянии переохлаждения. Умер через 2 ч. На вскрытии: двусторонняя нижнедолевая пневмония в стадии опеченения.