

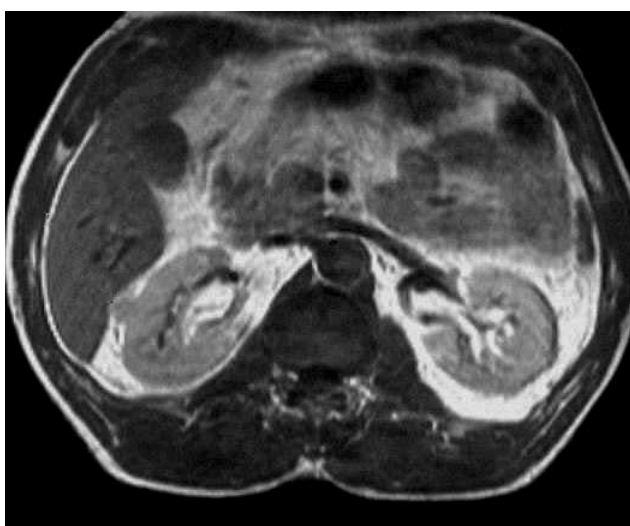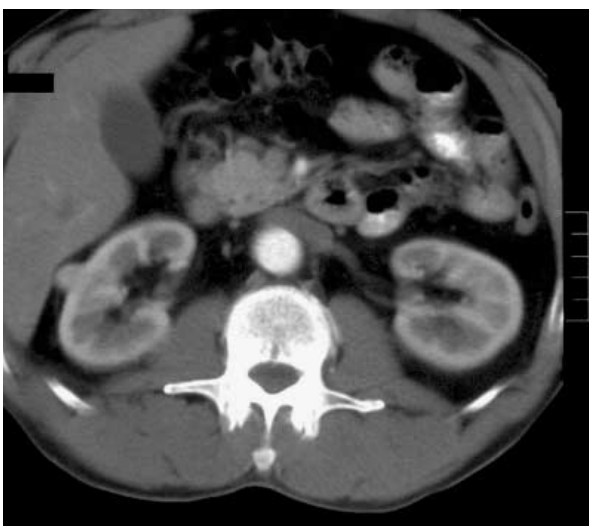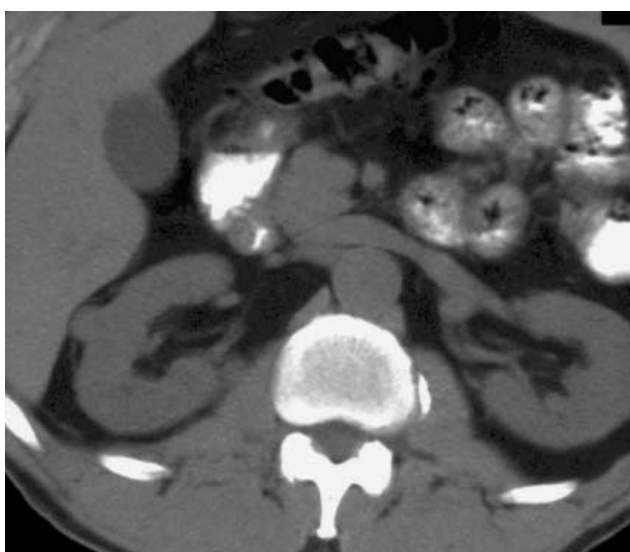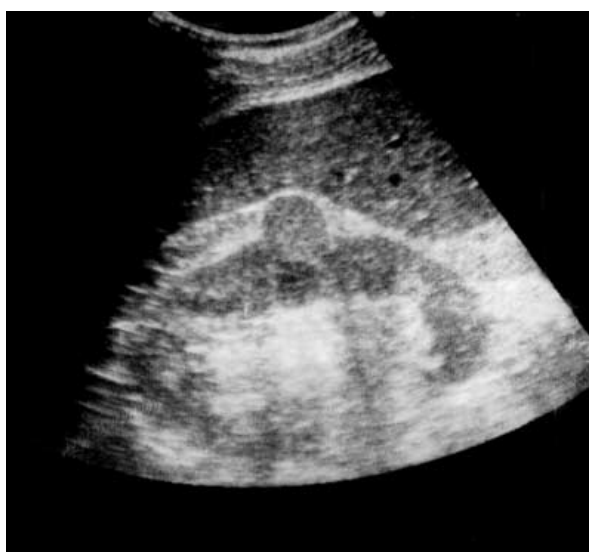Диагностические задачи

*Познание болезни есть уже половина лечения.
М.Я. Мудров*

*Страх перед возможностью ошибки не должен отвращать нас от поисков истины.
Гельвеций*

Наблюдение 1

У мужчины Б. 60 лет во время диспансеризации при ультразвуковом исследовании неожиданно были обнаружены патологические изменения в правой почке. Б. не предъявлял жалоб на состояние здоровья. В анамнезе отмечались лишь простудные заболевания. В анализах крови и мочи отклонений от нормальных показателей не установлено. Результаты лучевых исследований представлены ниже.

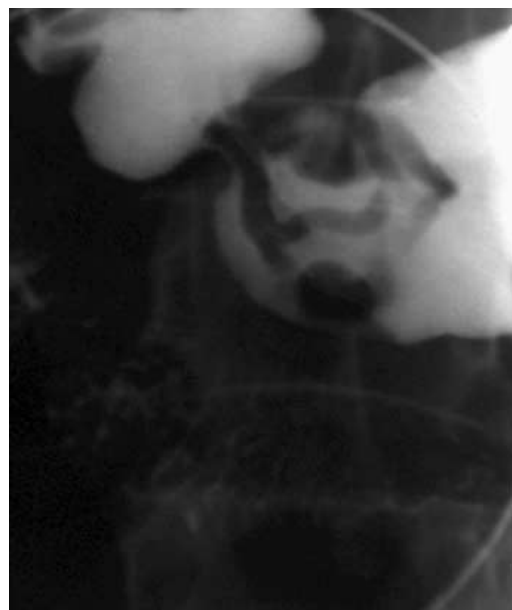
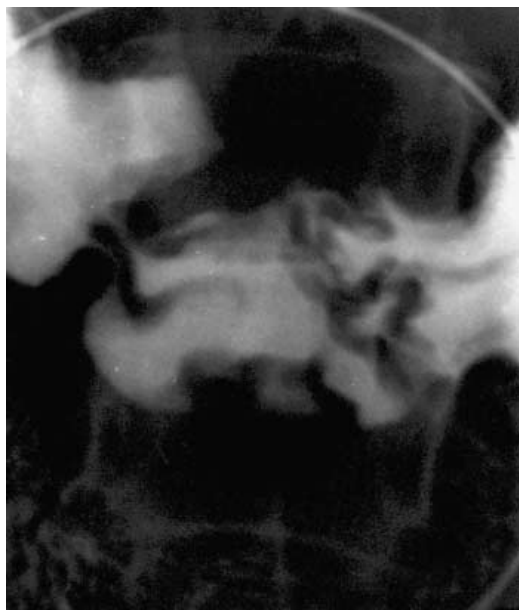
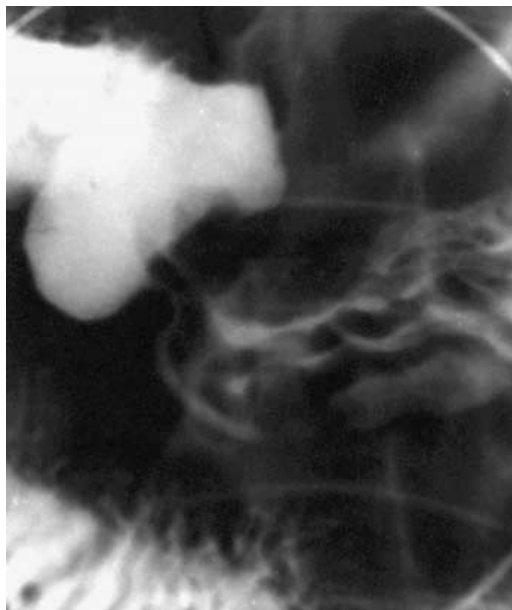
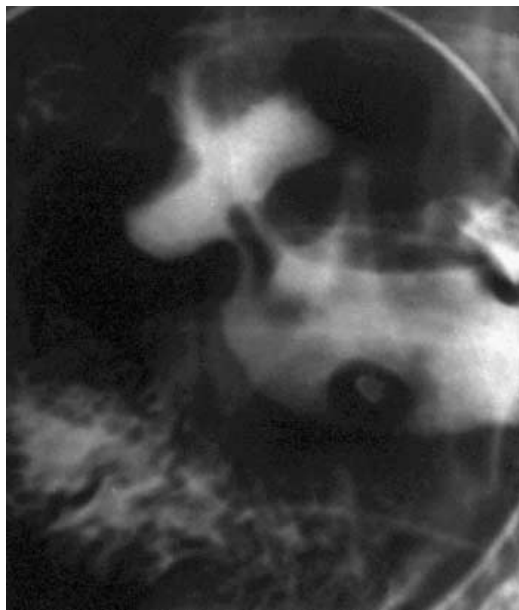


ВАШ ДИАГНОЗ?

Наблюдение предоставлено А.И. Шехтером

Наблюдение 2

Мужчина Р., 34 лет. Страдает язвенной болезнью в течение 11 лет. При рентгеновском исследовании 3 года назад обнаружена язва в луковице двенадцатиперстной кишки. В настоящее время жалуется на голодные и ночные боли в подложечной области. Приводятся прицельные снимки желудка и луковицы двенадцатиперстной кишки.



ВАШ ДИАГНОЗ?

Наблюдение предоставлено В.Л. Паволоцкой

Аналитический разбор приведенных наблюдений будет представлен в следующем номере журнала.

В последующих номерах журнала предполагается расширить данный раздел. Просим читателей присылать трудные и поучительные примеры (но с операционной или патоморфологической проверкой).